

Luxación Acromioclavicular en los Niños

J.C. ALVAREZ GARCIA, I. FERNANDEZ DELBROUK y A.MURCIA MAZON

*Hospital de Cabueñes. Gijón. Servicio de Traumatología y Cirugía Ortopédica.
(Jefe de Servicio: Antonio Murcia Mazón)*

Resumen.— Se presentan cuatro pacientes con diagnóstico de pseudoluxación acromioclavicular tratados en nuestro Hospital. Se describen los tratamientos realizados y se discute la conveniencia de realizar tratamiento quirúrgico de los casos con mayor desplazamiento en pacientes menores de quince años a fin de evitar la aparición de una clavícula en "Y". Mantienen la misma indicación en pacientes de más edad en los que la anatomía patológica presenta similitud y en los que, aunque el periostio no tiene ya esa capacidad de neoformación, el proceder quirúrgico logra un buena reducción estable.

Descriptor: Luxación acromioclavicular de los niños. Traumatismos en el niño. Hombro. Articulación acromioclavicular.

Summary.— The authors present four cases of patients with a diagnosis of acromioclavicular pseudodislocation treated in their hospital. They describe the treatments carried out and discuss the suitability of surgery in cases of major displacement in patients younger than 15 years of age, so as to avoid the occurrence of a "Y" clavicle. They support the same suggestion in the case of older patients when they show a similar pathological anatomy and surgery is expected to achieve a good and stable reduction, although their periosteum keeps a neoforming capability any more.

Key Words: Dislocation of acromioclavicular joint in children.

INTRODUCCIÓN

Es una lesión que en los adultos ya está descrita en los tratados Hipocráticos (1). Galeno tuvo ocasión de observar en deportistas estas lesiones y las trató según la manera clásica "Hipocrática" con bandas de tela que llevaran el hombro hacia abajo y el brazo hacia arriba. Hasta que llegó la época quirúrgica, éste fué el tratamiento aceptado.

En el momento actual se han descrito infinidad de tratamientos quirúrgicos que intentan reponer en su lugar los extremos articulares sobre todo referido a los pacientes adultos, obteniéndose resultados contradictorios.

La afectación de los niños es más infrecuente siendo una entidad totalmente diferente en su

anatomía patológica, al ser característico de los niños la existencia de un fuerte tubo perióstico que envuelve a la clavícula y que es desgarrado por la extremidad distal de ésta, quedando generalmente intactos los ligamentos coracoclaviculares.

La primera descripción de ésta "pseudoluxación" se debe a Katznelson et al (2).

MATERIAL Y MÉTODOS

Hemos atendido a cuatro pacientes en el período 1982-1990 con esta patología.

Las edades fueron 10, 12, 15 y 20 años. Todos los pacientes fueron varones.

El mecanismo de la lesión fué traumático y directo en todos los casos, por un golpe sobre la bóveda del hombro, tras caída en dos casos de una bicicleta, en uno de una moto y el otro tras una caída en un juego escolar.

La clasificación fué:

Dos casos tipo IV de Rockwood (3) (Figura nº 1 y 2).

Correspondencia:

JOSÉ CARLOS ALVAREZ GARCÍA
Cl Balmes, 50-1º C
33204 GIJON

Existía un desgarro importante en el tubo perióstico por el que salía la extremidad externa de la clavícula hacia atrás y hacia arriba, encarnerándose en el trapecio provocando una prominencia en la piel de la parte posterior del hombro. En la radiografía axial de hombro la clavícula está por detrás del acromion.

Los otros dos fueron tipo II (Figura nº 1). Existía una movilidad anormal de la clavícula que podía desplazarse hacia abajo, hacia adelante y hacia atrás. En la radiografía el espacio entre la coracoides y la clavícula era normal (11 a 15 mm.).

Las lesiones asociadas se observaron en los pacientes clasificados como lesión tipo IV (Figura nº 3). La que ocurrió en el paciente de mayor edad (20 años) fue una fractura de la extremidad distal de la clavícula. En el otro caso se trató de una lesión concomitante e incompleta de los ligamentos coracoclaviculares y el paciente tenía 15 años.

El tratamiento fue conservador en los de tipo II y quirúrgico en los de tipo IV.

En los pacientes con lesiones tipo II se realizó la reducción por manipulación externa e inmovilización con un vendaje tipo Stimpson durante tres semanas, luego se realizó tratamiento rehabilitador.

Al primer paciente con lesión tipo IV que tratamos intentamos lograr la reducción bajo anestesia general de forma incruenta pero no lo conseguimos y tuvimos que realizar la reposición abierta, luego se le colocó vendaje corrector durante dos semanas, posteriormente se inició tratamiento rehabilitador. Con el segundo paciente vista la experiencia anterior nos decidimos por realizar Cirugía de entrada.

El proceder quirúrgico seguido fue (Figura nº 4):

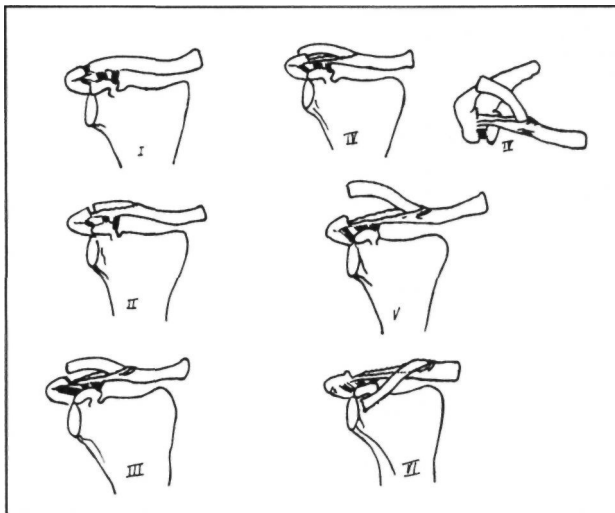


Figura nº 1: Clasificación de Rockwood en el que se diferencian seis tipos de lesiones. En esta revisión las lesiones observadas son de los tipos II y IV.

- * Incisión en S itálica siguiendo el borde anterior de la clavícula luxada con una de las concavidades dirigida hacia la coracoides y la otra hacia la extremidad luxada.
- * Liberación de la cara superior de la clavícula cuyo extremo distal está encarnerado en la masa muscular del trapecio.
- * Reposición de la clavícula en su tubo perióstico.
- * Fijación con dos lazadas dobles de sutura (nosotros utilizamos "Vycril") del extremo distal de la clavícula a la coracoides. Este paso es el que más dificultoso nos resultó quizás por no contar con pasahilos adecuado y en uno de los casos la fijación la hicimos a la inserción proximal del coracobiceps logrando una reducción perfecta y una buena estabilidad postoperatoria.
- * Imbricación de las inserciones claviculares del trapecioide y conoide con una sutura continua tipo "pescador".
- * Cierre de la herida quirúrgica.
- * Colocación de un vendaje tipo Stimpson con "tensoplast" durante dos semanas hasta la retirada de los puntos.

En el paciente con desgarro incompleto de los ligamentos coracoclaviculares se plicaron éstos con una sutura reabsorbible. En el otro caso la fractura se mantuvo reducida con una lazada suplementaria de "Vycril" desde ésta a la coracoides.

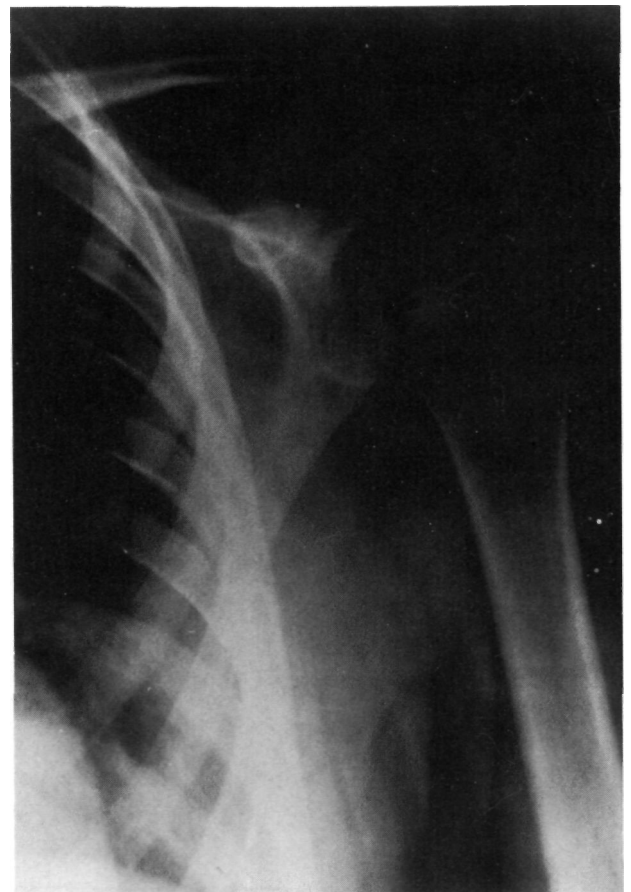


Figura nº 2: Un esta radiografía A.P. de hombro se observa una luxación tipo IV con distancia coracoclavicular de 25 mm, aunque para distinguir esta lesión radiológicamente habría que haber realizado una proyección axial de hombro.

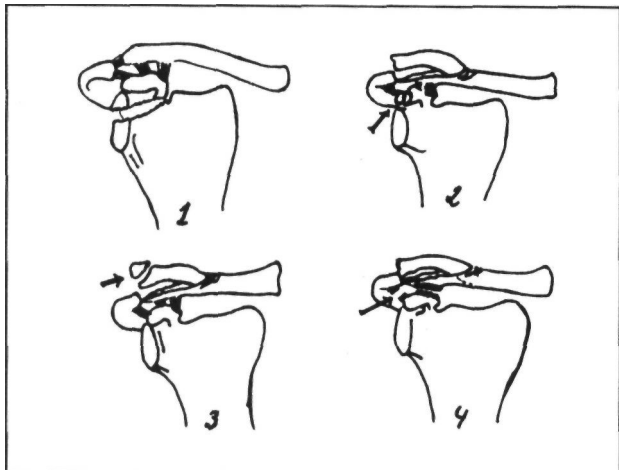


Figura nº 3: Posibles lesiones asociadas: 1: Epifisiolisis del acromion y parte superior de la glenoides. 2: Epifisiolisis del núcleo accesorio de la coracoides. 3: Fractura parcelar de la extremidad distal de la clavícula. 4: Desgarro de los ligamentos coracoclaviculares.

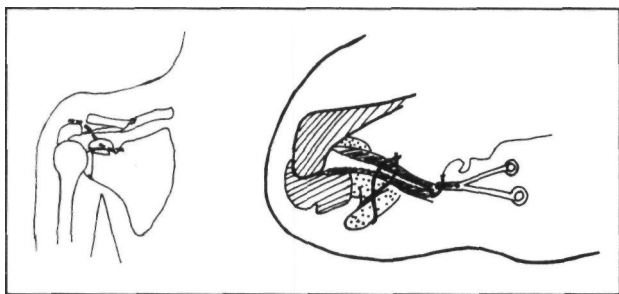


Figura nº 4: Proceder quirúrgico.

La valoración de los pacientes se hizo con el test de Rowe (4) (Tabla 1) en tres casos en los que el seguimiento era mayor de dos años logrando un resultado excelente. El caso del paciente de mayor edad no se valoró por ser un caso reciente. En los dos pacientes en que se realizó cirugía presentaron calcificaciones en el espacio coracoclavicular (Figura nº 5) que no produjeron dolor o pérdida de funcionalidad.

DISCUSIÓN

Es una entidad poco frecuente y conocida siendo escasas las referencias bibliográficas (3,5,6,7,8).

Una gran aportación ha sido la clasificación anatomopatológica de las lesiones por parte de Rockwood (3).

La mayoría de los autores (3,5,6,7,8) consideran que el tratamiento de las lesiones tipo I y II pueden ser conservador sobre todo en los pacientes menores de 15 o 16 años. Nosotros lo hemos realizado logrando unos resultados excelente. En la serie de Eidman (5) se trataron todos los pacientes quirúrgicamente aunque eran de la opinión que en los menores de 13 años el tratamiento conservador podría ser insuficiente.

En estas lesiones sería conveniente realizar siempre de entrada una radiografía axial de hom-

	Dolor	Movilidad	Función (fuerza y estabilidad)
1º CASO (10 años)	No (30 puntos)	100% (40 puntos)	Realiza actividad habitual y deportiva (30 puntos)
2º CASO (12 años)	"	"	"
3º CASO (15 años)	"	"	"
4º CASO (20 años)	"	"	"

1º, 2º, 3º, 4º CASOS :30p +40p +30p =100ptos / **TODOS resultado EXCELENTE**

Clave: >90 puntos EXCELENTE 70-90p BUENO 50-70p REGULAR <50p POBRE

Valoración de los casos con el test de Rowe

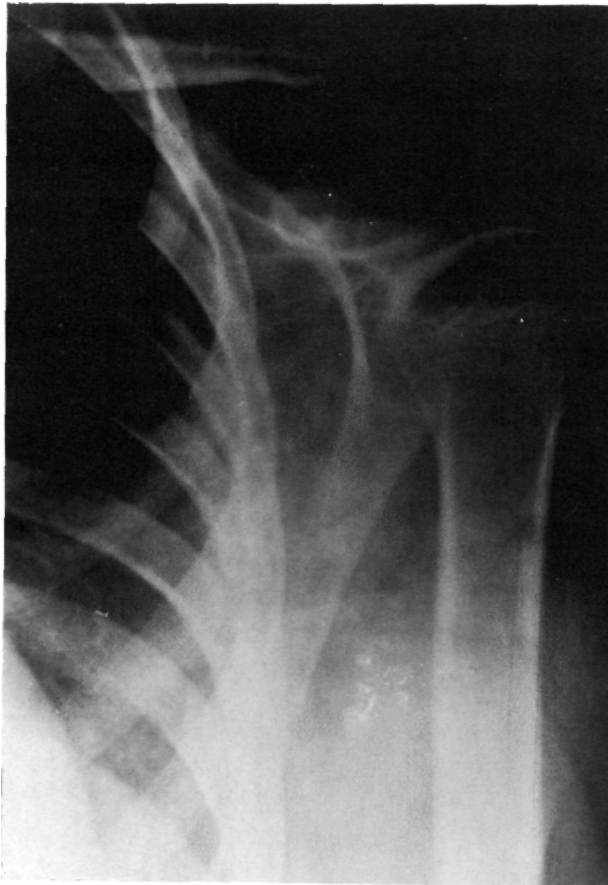


Figura nº 5: Radiografía al año de la intervención en la que se observa la perfecta reducción con distancia coracoclavicular menor de 15 mm. y la calcificación de los ligamentos.

bro para visualizar el desplazamiento posterior de la clavícula y distinguir así las lesiones tipo IV.

En estas lesiones tipo IV y por extensión en las de tipo V y VI creemos que es una opción razonable

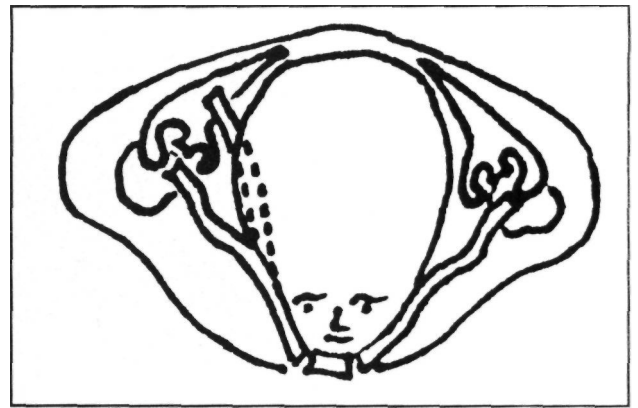


Figura nº 6: Formación de una clavicular bicorne o en "Y" si no se realiza una reducción de la clavícula en su tubo perióstico en niños menores de quince años.

realizar cirugía de entrada dada la dificultad de la reducción incruenta y que si se logra ésta de manera imperfecta podría neoformarse una clavicular bicorne en los pacientes menores de quince o dieciseis años (3) (Figura nº 6). El proceder quirúrgico utilizado en nuestro Servicio de REPOSICIÓN de la clavícula en su tubo perióstico y cierre del mismo, CERCLAJE de Vicryl entre coracoides y clavicular e IMBRICACIÓN de la fascia entre coracoides y clavicular, es similar al propuesto por Rockwood (3) y nos ha procurado una muy buena reducción, una segura estabilidad y una recuperación funcional completa y rápida. No nos parece útil el empleo de agujas de Kirschner como recomiendan Weber (8) y Montgomery y Lloyd (7) pues el proceder descrito nos aporta una satisfactoria reducción-estabilización y la transfixión con agujas puede ser causa de cambios degenerativos en la articulación, migración, rotura de la aguja...

Bibliografía

- 1 - Adams, F.L.: "The genuine works of Hippocrates". New York. William Wood. 1886 Vols. 1,2.
- 2 - Katznelson, A.; Nerubay, J. and Oliver, S.: "Dynamic fixation of avulsed clavicle". J. Trauma. 1976. 16: 841.
- 3 - Claries, A.; Rockwood, Kaye, E.; Wilkins, Richard, E.; King Jr.: "Fractures in children". J.B. Lippincott Company. 1984. 624-646.
- 4 - Rowe, C.R. y Zarins, B.: "Cronic unreduced dislocations of the shoulder". J. Bone Joint Surg. 1982. 64A: 494.
- 5 - Eidman, D.K.; Sherwin, J.S. and Tullos, H.S.: "Acromioclavicular lesions in children". Am. J. Sport. Med. 1981. 9: 150-154.
- 6 - Falstie-Jensen, S. and Mikkelsen I, P.: "Pseudodislocation of the acromioclavicular Joint". J. Bone Joint Sure. 1982. 64B- 368-369.
- 7 - Montgomery, S.P. and Lloyd, R.D.: "Avulsion fracture of the coracoid epiphysis with acromioclavicular: Report of two cases in adolescents and review of the literature". J. Bone Joint Surg. 1977. 59A: 963-965.
- 8 - Weber, B.G.; Brunner, C. and Freuler, P.: "Treatment of fractures in children and adolescents". Springer-Verlag. 1980. New York. p. 89.