

# Artropatía neuropática diabética múltiple. Aportación de un caso

J. IBORRA, V. SANCHIS y C.I. FERNANDEZ

*Servicio de Traumatología y Cirugía Ortopédica. Hospital Clínico Universitario.  
Facultad de Medicina de Valencia.*

**Resumen.**—Se presenta un caso de artropatía neuropática múltiple en un varón de 35 años de edad afecto de una diabetes mellitus tipo I grave y mal controlada, de larga evolución. La artropatía debutó a los 30 años con una fractura espontánea del cuello del astrágalo y fractura del maleólo medial tras un traumatismo banal de tobillo. Posteriormente, cuatro años y medio más tarde, presenta una fractura espontánea del calcáneo contralateral y tres meses después una fractura del platillo tibial interno de la rodilla izquierda. Los autores analizan los factores de riesgo para desarrollar una artropatía neuropática severa, así como el tratamiento más apropiado.

**Palabras clave:** Artropatía neuropática. Diabetes.

## MULTIPLE DIABETIC NEUROPATHIC ARTHROPATHY. A CASE REPORT

**Summary.**—We present a case of multiple neuropathic arthropathy in a 35 year-old male with a grave and poorly controlled mellitus diabetes Type I, of long duration. The arthropathy began at age 30 with a spontaneous fracture of the neck of the talus and fracture of the medial maleolo following a slight trauma of the ankle. Four and a half years later he presented a spontaneous fracture of the contralateral calcaneous, and three months later a fracture of the internal tibial plateau of the left knee. The authors analyze the risk factors for developing a severe neuropathic arthropathy, as well as the most appropriate treatment.

**Key Words:** Neuropathic arthropathy. Diabetes.

## INTRODUCCIÓN

Las alteraciones articulares complicando el curso de enfermedades neurológicas fueron descritas por primera vez por Charcot en 1868 en relación con la tabes dorsal. Posteriormente se describieron complicando a otras neuropatías. Fue en 1936 cuando Jordan (1) encontró alteraciones osteoarticulares en enfermos afectados de diabetes mellitus y relacionó estas lesiones con la existencia de neuropatía diabética. Desde entonces esta complicación ha sido estudiada y definida por varios autores (2,3,4,5).

A pesar de que la osteopatía del antepié, con los distintos patrones descritos por Pogonowska y col. en 1967 (6), es la alteración ósea más frecuente en pacientes diabéticos (3,6,7,8), también puede desarrollarse una verdadera articulación de Charcot en otras localizaciones, especialmente en retropié y tobillo (2,9,10).

Nosotros presentamos un caso de artropatía diabética múltiple en un paciente adulto con diabetes juvenil grave de larga evolución.

## CASO CLÍNICO

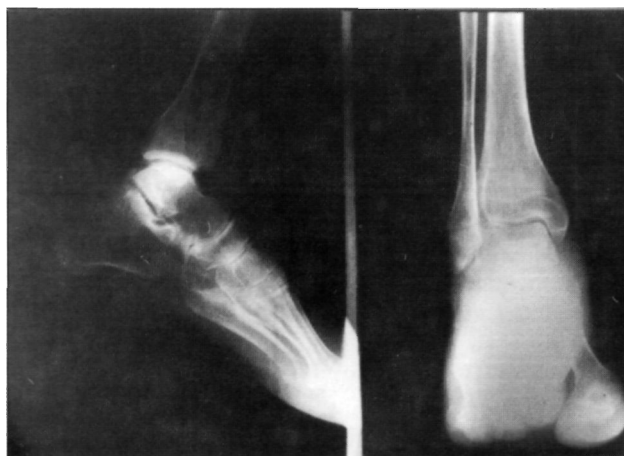Varón de 35 años de edad, de raza blanca, afecto de diabetes mellitus tipo I desde los 13 años de edad. Diabetes no bien controlada, con cifras de glucemia entre 280 y 320 mgrs/100 ml. Como complicaciones de su cuadro presenta una retinopatía diabética pro-

*Correspondencia:*

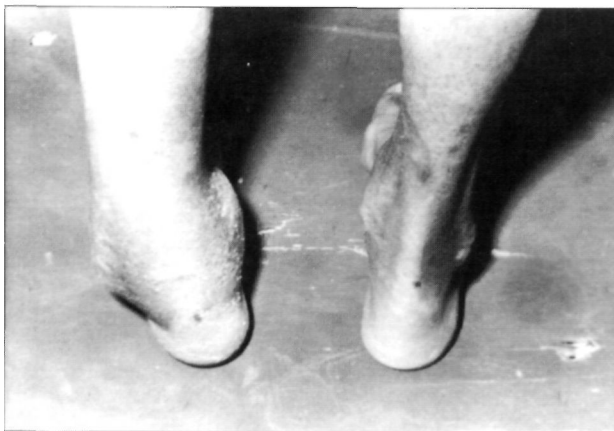DR. D. VICENTE SANCHIS ALFONSO  
Cardenal Benlloch, 36-23º  
46021 Valencia

liferativa en ambos ojos, neuropatía autonómica y periférica en miembros inferiores con parestesias periféricas, reflejos osteotendinosos abolidos en ambas piernas, importante disminución de la sensibilidad en ambos miembros inferiores, vejiga neurogénica y parálisis del tercer par craneal izquierdo. A lo largo de su evolución desarrolla también una hipertensión arterial y en el último año un cuadro de insuficiencia renal crónica con una glomerulopatía metadiabética que obliga a instaurar diálisis peritoneal periódica ambulatoria.

En Julio de 1985 sufre una caída de moto con contusiones leves. A los tres días presenta molestias discretas y tumefacción en tobillo izquierdo. Ante la persistencia de la tumefacción y pese a las escasas molestias se le practica estudio radiográfico en el que no se objetiva ninguna alteración (Fig. 1), siendo etiquetado de esguince de tobillo. Se le prescribe vendaje elástico y reposo relativo, aunque sigue caminando ante la ausencia de molestias. Dos meses después del traumatismo inicial acude nuevamente a revisión



**Figura 1.** Radiografía anteroposterior y perfil del paciente tras sufrir un esguince de tobillo (11/8/85) en la que sólo se aprecia una osteoporosis moderada.



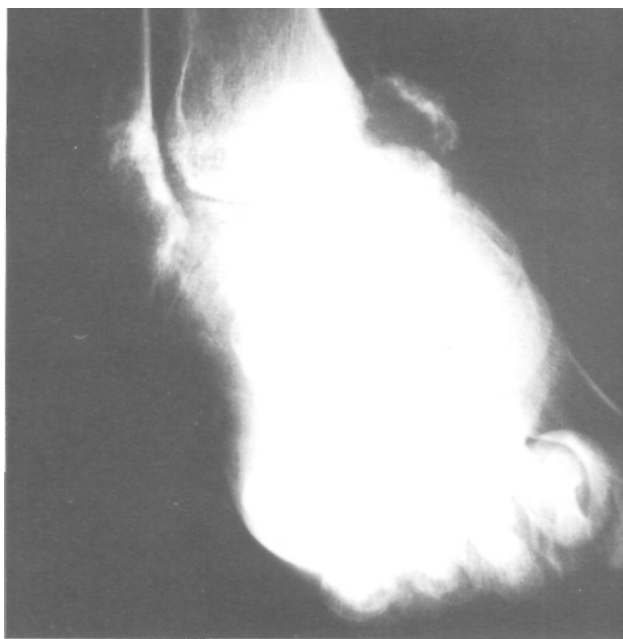
**Figura 2.** Aspecto clínico del paciente el 13/9/85 apreciándose tumefacción del tobillo izquierdo y engrosamiento global del mismo y una deformidad en varo.

presentando tumefacción del tobillo izquierdo con engrosamiento global del mismo y deformidad en varo (Fig. 2). No había signos inflamatorios ni dolor a la palpación. La movilidad del tobillo estaba ligeramente limitada en cuanto a la flexo-extensión y era indolora. No se percibían pulsos periféricos a nivel de la tibia posterior y de la pedia; la sensibilidad superficial estaba conservada, no había alteraciones motoras y el reflejo aquileo estaba abolido. El doppler mostraba normalidad de ambas arterias femorales y curvas tipo III en tibia posterior y pedia derechas, que indican la existencia de flujo pero muy disminuido. A nivel del tobillo izquierdo; la tibia posterior y pedia se perciben pero no se registran. El estudio radiográfico mostró en la proyección anteroposterior la desintegración del maleólo medial y una fractura de la superficie articular astragalina (Fig. 3). El scanning con Tc99 mostraba una gran captación del isótopo a nivel de dicho tobillo. Se le prescribe una ortesis de descarga. En la revisión realizada a los tres meses persiste la deformidad en varo con la movilidad del tobillo conservada casi totalmente e indolora. La exploración radiográfica muestra una necrosis del cuerpo del astrágalo que se encuentra reducido a un pequeño casquete, así como la fractura de la superficie astragalina (Fig. 4). Superada la fase aguda se le prescribe calzado ortopédico estabilizador de la deformidad del tobillo.

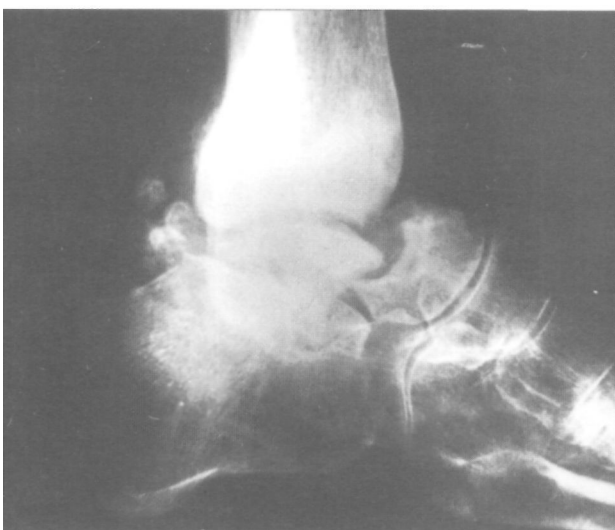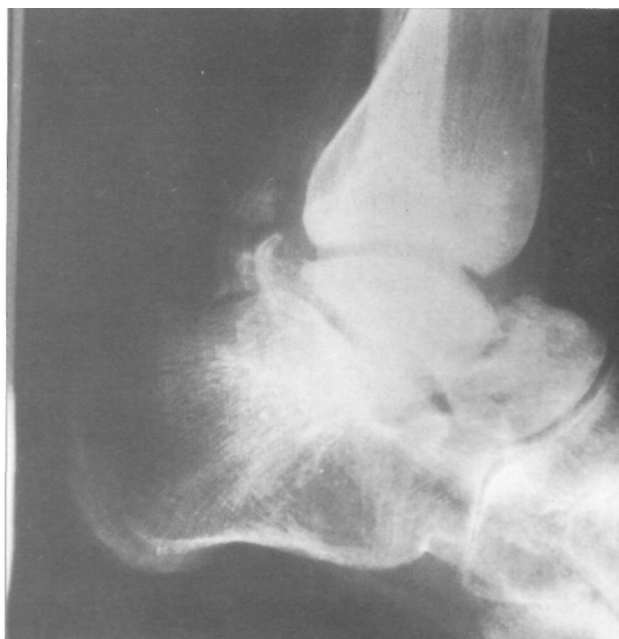Posteriormente en abril de 1990 acude nuevamente a consulta por tumefacción indolora y limitación de la movilidad a nivel del tobillo y retropié derecho. El estudio radiográfico muestra la existencia de una fractura espontánea, conminuta e intraarticular de calcáneo derecho (Fig. 5). Se le coloca una inmovilización con botín de yeso. A los tres meses, pasada la fase de actividad aguda se le prescribe ortesis de apoyo con descarga del retropié. En septiembre de 1990 el control del pie derecho muestra la consolidación de la fractura del calcáneo pero el paciente aqueja una tumefacción indolora sin limitación de la movilidad a nivel de la rodilla izquierda. El estudio radiográfico muestra la existencia de una erosión marginal a nivel del platillo tibial interno por lo que se le manda una ortesis de rodilla. El control radiográfico a los dos meses muestra la existencia de un claro hundimiento de la vertiente medial del platillo tibial interno (Fig. 6) por lo que el enfermo sigue con ortesis protectora.

## DISCUSIÓN

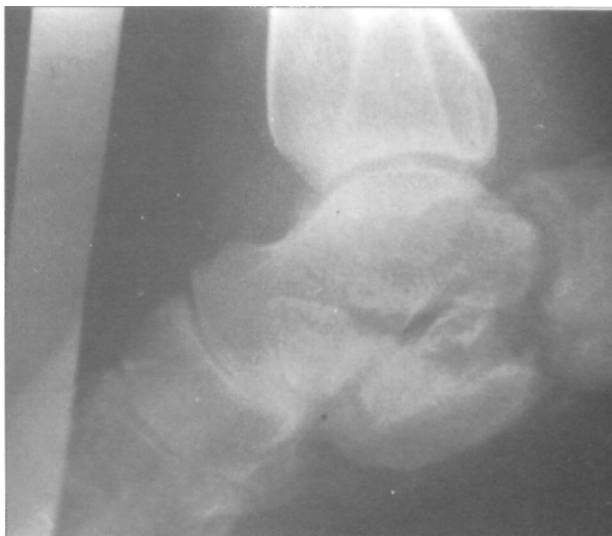Nos encontramos ante un caso de artropatía diabética múltiple en un enfermo de 35 años con una historia grave de diabetes mellitus tipo I de 22 años de evolución que debutó a los 30 años con una fractura espontánea del cuello del astrágalo con afectación del tobillo y fractura del maleólo medial tras un traumatismo banal etiquetado de esguince de tobillo. El diagnóstico de la fractura se hace 6 semanas después del



**Figura 3.** Radiografías anteroposterior y perfil del día 13/9/85. En la proyección anteroposterior en la que se aprecia desintegración del maleólo medial y fractura de la superficie articular del astrágalo. En la proyección de perfil se evidencia una fractura patológica a nivel del cuello del astrágalo y la calcificación de la arteria tibial posterior.



**Figura 4.** Radiografías de perfil (enero de 1986). Necrosis del cuerpo del astrágalo.



**Figura 5.** Radiografía lateral del calcáneo en abril de 1990. Fractura conminuta e intraarticular del calcáneo derecho.

inicio de los síntomas. Posteriormente, cuatro años y medio más tarde, presenta una fractura espontánea del calcáneo contralateral y tres meses después una fractura del platillo tibial interno de la rodilla izquierda.

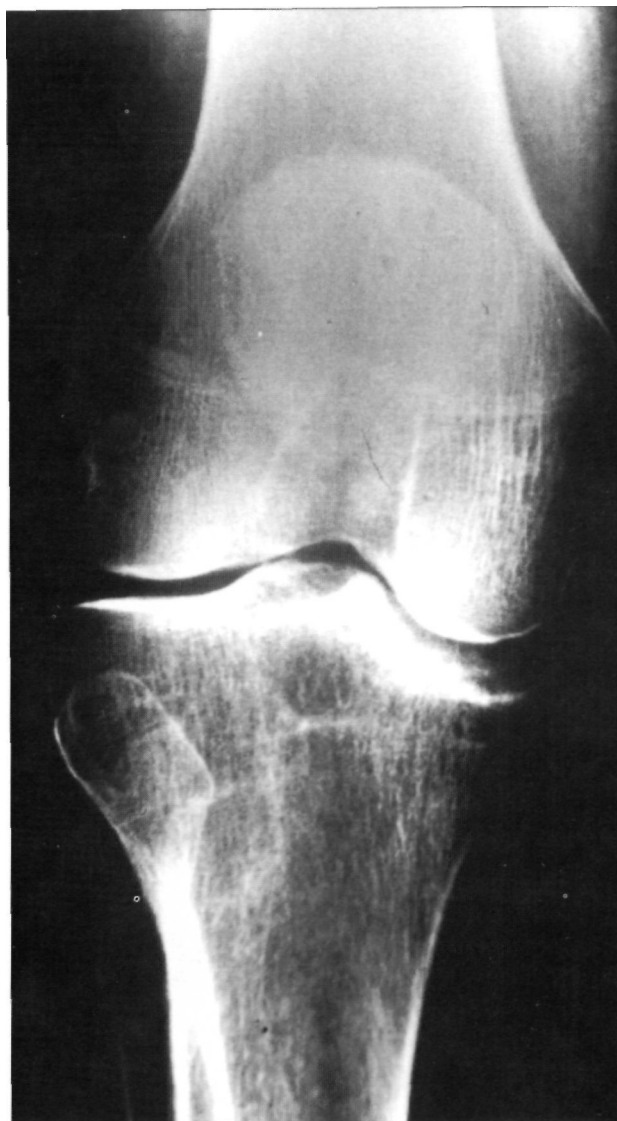El comienzo clínico suele ser insidioso y en muchos casos, como el que presentamos nosotros, las alteraciones ocurren tras un pequeño traumatismo, manifestándose por un cuadro pseudoinflamatorio con tumefacción asociada a deformidad, todo ello sin existencia de dolor y con una movilidad relativamente bien conservada. El diagnóstico clínico de la fractura o artro-

patía no suele ser inmediato al traumatismo referido sino que se hace unas semanas después, 5 por término medio (2), de los primeros síntomas. Generalmente estas fracturas aparecen en la tercera década de la vida y siempre en diabéticos graves y de larga evolución. La edad media en el momento de producirse la fractura, en la serie de Clohisy y Thompson (2) fue de 33.5 años con un rango de 25 a 52 años, siendo el tiempo medio de evolución clínica de la diabetes de 20 años. Clohisy y Thompson (2) concluyen que un adulto con diabetes de comienzo juvenil y con afectación renal, ocular y de los nervios periféricos de la extremidad inferior re-

presentan un grupo de alto riesgo para desarrollar una artropatía neuropática severa. También es frecuente observar calcificaciones a nivel de las arterias de la extremidad afectada. Todos estos datos los hemos podido constatar en el caso que nosotros presentamos.

La osteoartropatía neuropática diabética afecta habitualmente al antepié, pero también puede afectar al mediopié, retropié, tobillo y menos frecuentemente a otras articulaciones generalmente del miembro inferior (2,3,6,7,8,9,10). Tengamos en cuenta que estos enfermos están predispuestos a los traumatismos en miembros inferiores pues son más propensos a las caídas por sus problemas visuales (por la retinopatía) y las alteraciones de la sensación propioceptiva (por la neuropatía) (2). Aunque clásicamente se ha dicho que la afectación bilateral se da con una frecuencia que oscila entre el 9 y 24% de los casos (3,8,11,12), Clohisy y Thompson (2) en 1988 encuentran una frecuencia del 75%.

El tratamiento consiste en la inmovilización y descarga mediante ortesis durante la fase aguda, lo cual mejora el resultado y marcha posterior. Dado su alto porcentaje de afectación bilateral Cloisy y Thompson (2) aconsejan en los enfermos de "alto riesgo", como es el caso que nosotros presentamos, una protección profiláctica de la extremidad no afecta durante el tiempo que dura la descarga en la extremidad afecta. Si el enfermo es reacio a aceptar este tratamiento se aconseja una vigilancia extrema de la extremidad para detectar cualquier alteración clínica y/o radiológica que haga necesaria la inmovilización y descarga de la misma.



**Figura 6.** Radiografía anteroposterior de rodilla izquierda. (Noviembre de 1990). Hundimiento de la vertiente medial del patillo tibial interno.

### Bibliografía

1. **Jordan WR.** Neuritic manifestations in diabetes mellitus. *Arch Int Med* 1936; 57: 307.
2. **Clohisy DR, Thompson RC Jr.** Fractures associated with neuropathic arthropathy in adults who have juvenile-onset diabetes. *J Bone Joint Surg* 1988; 70A: 1192.
3. **Clouse ME, Gramm HF, Legg M, Flood T.** Diabetic osteoarthropathy. Clinical and Roentgenographic observations in 90 cases. *Am J Roentgenol* 1974; 121: 22-34.
4. **Dorman JS, Laport RE, Kuller LH, Cruickshanks KJ, Orchard TJ, Wagener DK, Becker DJ, Cavender DE.** The Pittsburgh Insulin-Dependent diabetes mellitus (IDDM) Morbidity and Mortality Study. *Diabetes* 1984; 33: 271-6.
5. **Forgacs S.** Clinical picture of diabetic osteoarthropathy. *Acta Diabet Latina* 1976; 13: 111-29.
6. **Pogonowska MJ, Collins LC, Dorson HL.** Diabetic osteopathy. *Radiology* 1967; 89: 265-71.
7. **Miller Ds, Lichtman WF.** Diabetic Neuropathic of feet. *Arch Surg* 1955; 70: 513-8.
8. **Sinha S, Munichoodappa CS, Kozak GP.** Neuro-arthropathy (Charcot Joints) in diabetes mellitus. *Medicine* 1972; 51: 191-210.
9. **Heiple KG, Cammard MR.** Diabetic neuroarthropathy with spontaneous peritalar fracture-dislocation. A report of two cases. *J Bone Joint Surg* 1966; 48A: 1177-81.
10. **Newman JH.** Non-infective disease of the diabetic foot. *J Bone Joint Surg* 1981; 63B: 593-6.
11. **Kraft E, Spyropoulous E, Finby N.** Neurogenic disorders of the feet in diabetes mellitus. *Am J Roentgenol* 1975; 124: 17-24.
12. **Thompson RC, Havel P, Goetz F.** Presumed neurotrophic skeletal disease in diabetic kidney transplant recipients. *JAMA* 1983; 249: 1317-9.