

Quiste óseo unicameral de astrágalo. Consideraciones terapéuticas a propósito de un caso

J. J. FARFAN GIL, P. LORING MARTÍNEZ DE IRUJO, T. LORING CAFARENA y L. MÉNDEZ PÉREZ

Hospital regional «Carlos Haya». Hospital Materno-Infantil. Málaga.

Resumen.—El quiste óseo unicameral se localiza excepcionalmente en el astrágalo, y sólo once casos han sido publicados previamente en la literatura médica. Se presenta un nuevo caso en una niña de cinco años de edad, que por su tamaño y localización fue tratado quirúrgicamente con legrado y aposición de aloinjerto. Consideramos que en los quistes óseos de localización en astrágalo y que ocupan más del 30-40% de su volumen deben evitarse las perforaciones y punciones intraquisticas debido al riesgo de fractura y necrosis del mismo.

UNICAMERAL BONE CYST OF THE TALUS. THERAPEUTIC CONSIDERATIONS AND REPORT OF A NEW CASE

Summary.—Unicameral bone cysts are very rarely found in the talus and we have only been able to find 11 previously reported in the literature consulted. We report a further case occurring in a five-year-old girl because of its site and location treated surgically by means of curettage and allograft. We believe that in bone cysts occupying more than 30-40% of the talus, perforations and intracystic punctures should be avoided due to the risk of fracture and necrosis.

INTRODUCCIÓN

El quiste óseo es una lesión pseudotumoral benigna con una incidencia menor del 3% en el pie (1, 2). Su localización en astrágalo es excepcional (3-5) encontrándose sólo once casos en la literatura médica revisada (6-13) (tabla I). Desde que en 1877 Virchow lo denominara quiste óseo solitario y lo describiera como degeneración de un tumor primario, se han propuesto diversas teorías patogénicas (14-16) y múltiples formas de tratamiento (2, 10, 17-20). Se presenta un nuevo caso, realizando una revisión de la literatura y discutiendo su tratamiento.

Correspondencia:

Dr. J.J. FARFAN GIL
A.P. 810
29080 MÁLAGA

CASO CLÍNICO

Niña de cinco años de edad, que consulta por dolor difuso y de poca intensidad en pie y tobillo izquierdo de un mes de evolución. Se inicia tras sufrir un traumatismo leve y que no cede a pesar del tratamiento con inmovilización, reposo y antiinflamatorios no esteroideos. El dolor aumenta de forma importante con la bipedestación y la marcha, la cual realiza cojeando o con el borde externo del pie. El estudio radiológico mostró una lesión lí-

Tabla I: Quiste óseo unicameral de astrágalo casos recogidos en la literatura

Autores (año)	N.º Casos
Mohanti (1965)	1
Ogden y Griswold (1972)	1
Fahey y O'Brien (1973)	1
Dick (1976)	2
Campanacci (1981)	2
Chen y Nakano (1982)	1
Gordon (1987)	1
Chieppa y Shinder (1987)	1
Murari (1989)	1

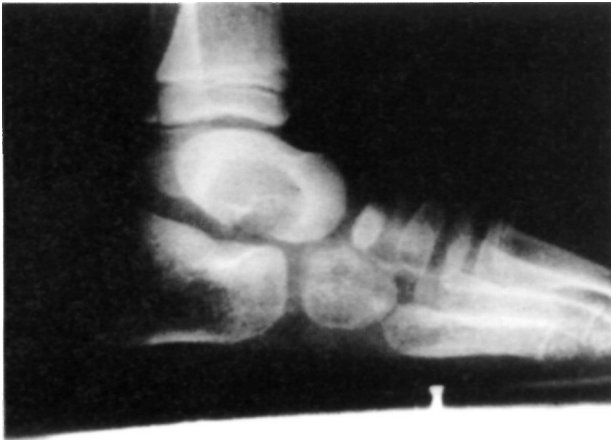

Figura 1. Quiste óseo de astrágalo en una niña de 5 años de edad.

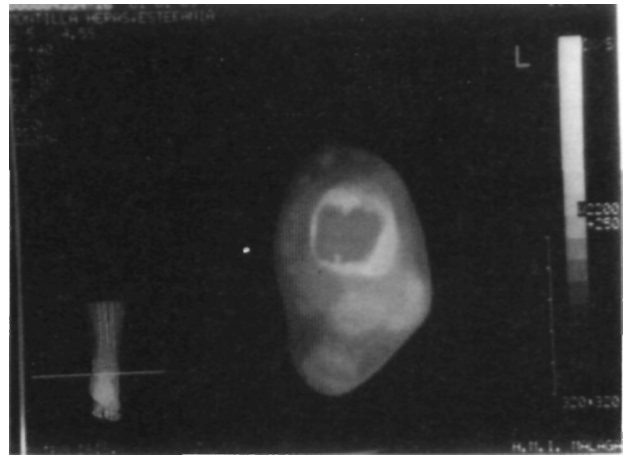
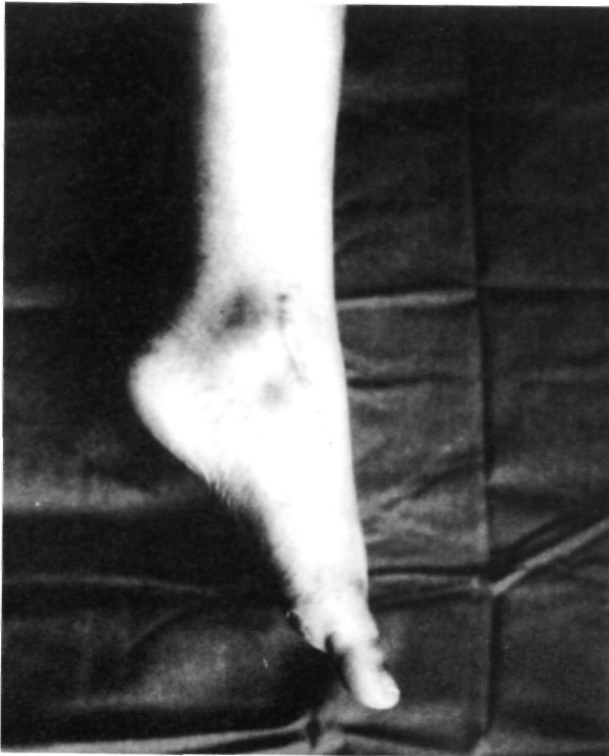

Figura 2. Imagen en la TAC del quiste óseo de astrágalo.

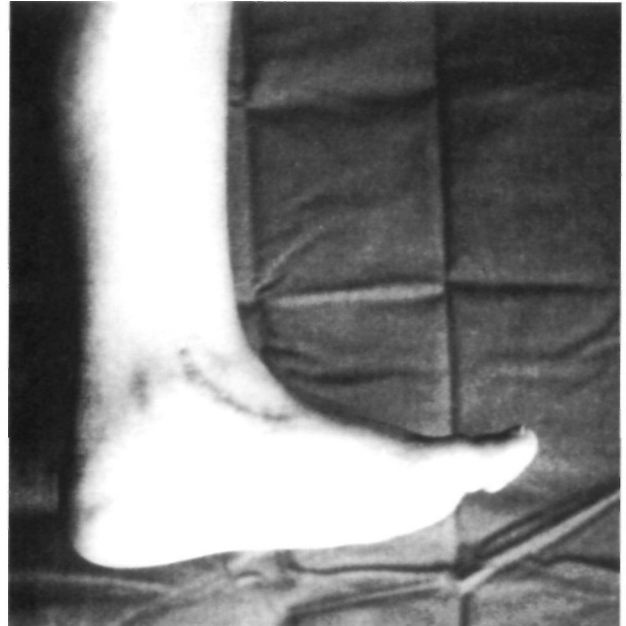
tica bien delimitada, de forma ovalada y que ocupaba todo el cuerpo del astrágalo (fig. 1). La TAC evidenció el adelgazamiento de la cortical inferior que provocaba una fractura patológica (fig. 2). Se decidió realizar tratamiento quirúrgico con curetaje exhaustivo de la cavidad y colocación de aloinjerto. La paciente evolucionó satisfactoriamente, encontrándose asintomática, con movilidad completa de tobillo y pie, y marcha normal tres meses después de la intervención. Se permitió la carga a partir de este momento (figs. 3 y 4). La radiografía de control, realizada un año después, mostró una excelente incorporación del injerto (fig. 5).

DISCUSIÓN

La valoración y el tratamiento del quiste óseo de localización en astrágalo tiene características especiales (12, 21). Es bien conocida la distribución de fuerzas en su sistema trabecular y el gran stress a que se encuentra sometido durante el apoyo y la marcha. Una pérdida de su masa ósea mayor del 30-40% disminuye notablemente ese sistema y su capacidad para soportar fuerzas de carga, existiendo un riesgo elevado de presentar fracturas de la



3



4

Figuras 3 y 4. Resultado clínico.

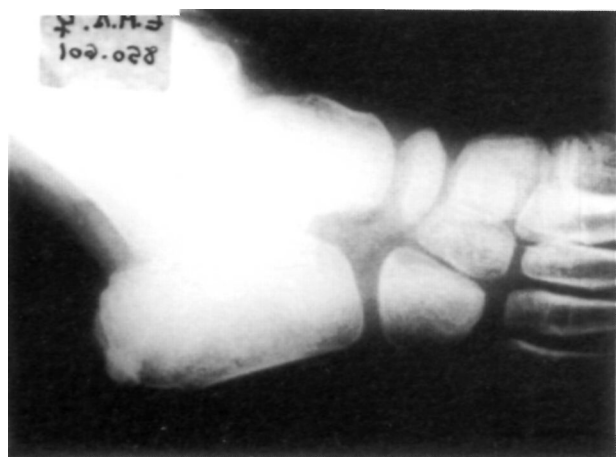


Figura 5. Control al año de evolución.

cortical, difíciles de valorar en la radiología simple y que pueden demostrarse con ayuda de la TAC. Estas fracturas, muchas veces son la causa de la aparición de sintomatología dolorosa.

El empleo de técnicas de tratamiento habituales como las inyecciones intraquísticas (22-24) y las perforaciones múltiples (21), en lesiones que ocupen más del 30-40% del volumen del astrágalo, podrían aumentar este riesgo llevando a complicaciones como la fractura patológica grave y necrosis del astrágalo (8). Este tipo de lesiones son una buena indicación para el tratamiento quirúrgico con curetaje y aporte de injerto, ya que restituye la anatomía de un hueso de carga, disminuye la posibilidad de recidivas y la aparición de complicaciones.

Bibliografía

1. **Mohanti RC.** Solitary bone cyst: report of an unusual case in talus. *Indian J Surg* 1965; 27: 56-9.
2. **Ogden JA, Griswold DM.** Solitary cyst of the talus: a case report. *J Bone Joint Surg* 1972; 54A: 309-11.
3. **Bedovelle J, Carre JP.** Kystes essentiels del os. *Appareil locomoteur.* París 1980; SC11: 14030-6.
4. **Dini P, Bardelli M, Allegra M.** I tumori ossei del piede. *Chir del Piede* 1984; 8: 116-21.
5. **Gunti A, Capanna R, Nigrisoli M, Ruiz JC, Albisimi U.** I tumori primitivi del piede. *Chir del Piede* 1987; 11: 203-12.
6. **Campanacci M.** Tumori delle ossa o delle parti molli. Bologna: Aulo Caci Editore, 1981.
7. **Chen V, Nakano K.** Zwei falk von geschwulstartigen veränderungen im talus. *Z Orthop* 1982; 120: 738-41.
8. **Chieppa WA, Shinder M.** Unicameral bone cyst of the talus. *J Am Ped Med Ass* 1987; 79: 441-6.
9. **Dick W.** Solitare Knockencysten im fussbereich. *Chirurg* 1976; 47: 93-9.
10. **Fahey JJ, O'Brien FT.** Subtotal resection and grafting in selected cases of solitary unicameral bone cyst. *J Bone Joint Surg* 1973; 55A: 59-68.
11. **Cordon SL, Denton JR, Mc Cann PD, Parisien MV.** Unicameral bone cyst of the talus. *Clin Orthop* 1987; 215: 201-7.
12. **Neer CS, Francis KC, Johnston AD, Kiernan HA.** Current concepts on the treatment of solitary unicameral bone cyst. *Clin Orthop* 1973; 97: 40-51.
13. **Nuñez M, Burgueño P, Ulloa J.** Quiste óseo esencial del calcáneo: presentación de 4 casos. *Rev Ortop Traum* 1980; 341B: 509-16.
14. **Cohen J.** Unicameral bone Cyst: a current synthesis of reported cases. *Orthop Clin North Am* 1977; 8: 715-22.
15. **Jahss MH.** Disorders of the foot. Philadelphia: W.B. Saunders 1982, 996.
16. **Smith RH, Smith CF.** Solitary unicameral bone cyst of the calcaneus: a review of 20 cases. *J Bone Joint Surg* 1974; 56A: 49-56.
17. **Galey J, D'Astous J, Finnegan M.** A 10 year retrospective of the treatment of unicameral bone cyst. *J Bone Joint Surg* 1986; 68B: 675-86.
18. **Peltier LF, Jones RH.** Treatment of unicameral bone cysts by curetaje and packing with plaster of Paris Pellets. *J Bone Joint Surg* 1978; 60A: 820-2.
19. **Scagrietti O, Marchetti P, Bartolozzi P.** The effects of methyl prednisolone acetate in the treatment of bone cysts. *J Bone Joint Surg* 1979; 61B: 200-4.
20. **Spence KF, Bright RW.** Solitary unicameral bone cyst: treatment with freeze dried crushed cortical bone allograft. *J Bone Joint Surg* 1976; 58A: 636-41.
21. **Masaki C, Susumu M, Satoro A, Ehchi U.** The aetiology and treatment of simple bone cysts. *J Bone and Joint Surg* 1983; 65B: 633-7.
22. **Frankel SL, Chioros PC, Sidlow CJ.** Steroid injection of a unicameral bone cyst of the calcaneus: literature review and two case report. *J Foot Surg* 1988; 27: 60-63.
23. **Hernández J, Orduña M, López J, Portabella F.** Efecto de los corticoides en el tratamiento del quiste óseo esencial: estudio mediante TAC *Rev Ortop Traum* 1989; 33 IB: 127-5.
24. **Imaz E, Gregorio Z, Navarro F, Martín M.** Estudio comparativo del tratamiento quirúrgico de los quistes óseos esenciales frente al tratamiento conservador mediante inyecciones intraquísticas de acetato de metil prednisolona. *Rev Ortop Traum* 1986; 30 B: 531-8.