

# Tratamiento de la escoliosis idiopática mediante artrodesis anterior e instrumentación de Zielke

L. A. PÉREZ-MILLAN, T. BAS, R. BERNA, I. ESCRIBÁ y J. L. BAS

*Servicio de Cirugía Ortopédica y Traumatología. Hospital Universitario «La Fe». Valencia.*

**Resumen.**—Hemos revisado 16 pacientes afectos de escoliosis toracolumbar y lumbar tratados mediante artrodesis anterior e instrumentación de Zielke. La corrección de la curva en el plano anteroposterior ha sido del 68%. La escoliosis torácica asociada se ha corregido de forma espontánea un 30%. La lordosis global final ha sido de 40°, sin embargo la instrumentación provoca un aumento de la cifosis regional de 10°. Las complicaciones de la serie han sido 3 roturas de barra, una progresión de la curva torácica y un derrame pleural.

## IDIOPATIC SCOLIOSIS TREATED BY ANTERIOR FUSION AND ZIELKE INSTRUMENTATION

**Summary.**—The authors showed the clinical outcome of 16 patients with thoracolumbar and lumbar curvatures treated by Zielke instrumentation and anterior fusion. The correction obtained in the primary curvature was 68%. The average correction in the compensatory thoracic curvature was 30%. The average lordosis correction at follow was 40°. However the Zielke's system lead to an increase of 10° of kyphotic at the instrumented levels. Complications included 3 broken rods, a progression of the thoracic curve and one pleural spilling.

## INTRODUCCIÓN

La fijación interna anterior en el tratamiento de la escoliosis fue iniciada por Dwyer en 1969 (1, 2).

Posteriormente se observó que las mejores correcciones se obtenían para curvas toracolumbares y lumbares. Actualmente siguen siendo las indicaciones fundamentales de la artrodesis anterior asociada a fijación interna en el tratamiento de la escoliosis (3).

En 1976 Zielke modificó el cable de Dwyer por una barra rígida, consiguiendo reducir el número de pseudoartrosis y la tendencia a la cifosis del área instrumentada (4-6).

Desde el advenimiento de los nuevos sistemas de corrección posterior (7, 8) se establece la controversia referida a las correcciones obtenidas con métodos posteriores o anteriores, así como las posibles complicaciones derivadas de los mismos (9-12).

El objetivo de este trabajo es presentar nuestra experiencia en el tratamiento de la escoliosis idiopática mediante artrodesis anterior instrumentada, así como sus complicaciones.

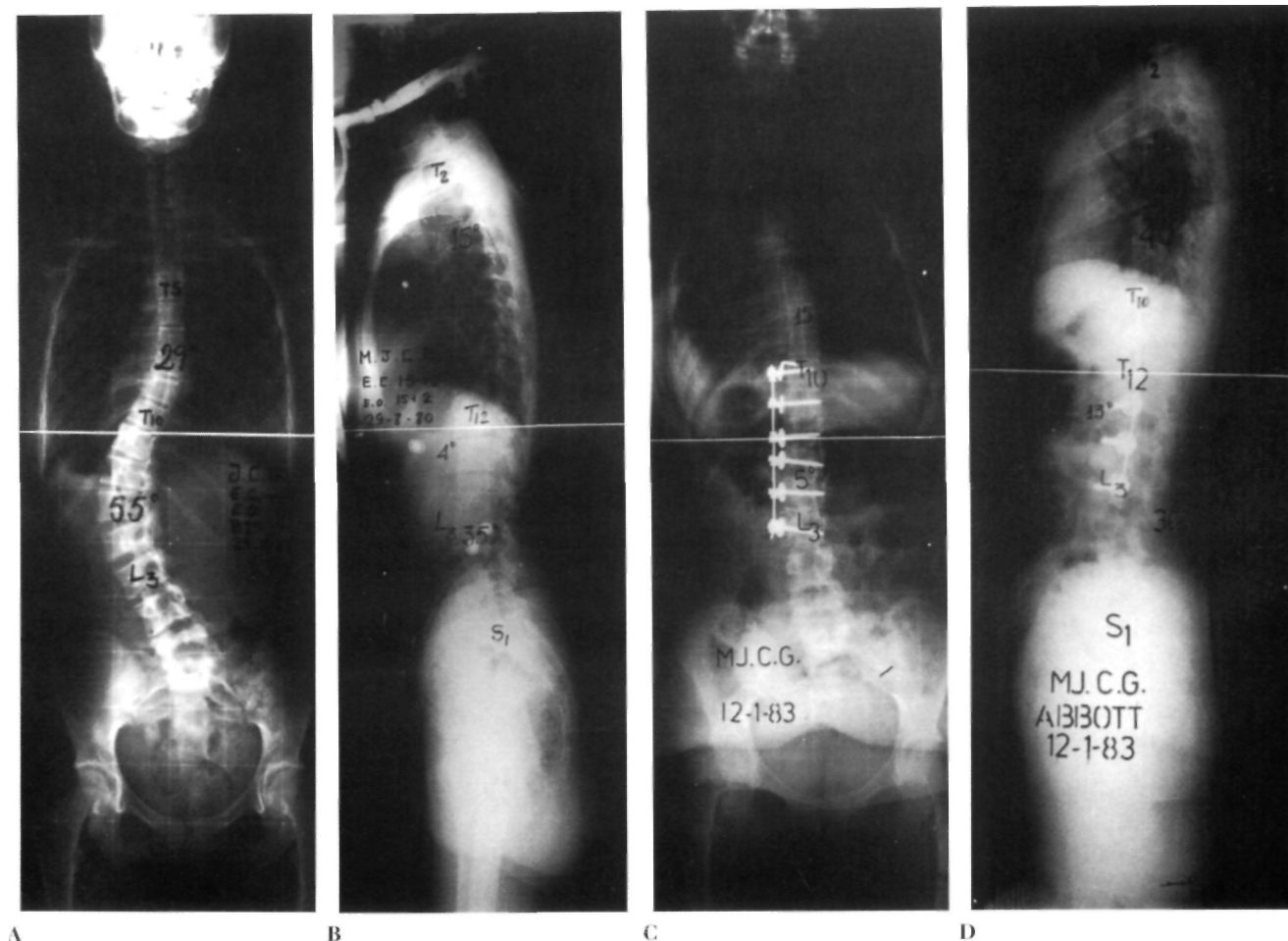
## MATERIAL Y MÉTODOS

Hemos revisado 16 casos de escoliosis idiopática del adolescente, sometidas a artrodesis anterior y fijación interna con instrumentación de Zielke como único procedimiento de corrección.

En la serie revisada hay 1 varón y 15 mujeres con una edad media al tiempo de la cirugía de 15 años y un rango de 13-20. El tiempo de seguimiento medio ha sido de 6 años y 3 meses (1-12 años).

Seis pacientes presentaban curvas toracolumbares y 10 pacientes curvas lumbares primarias. La indicación

*Correspondencia:*  
Dr. LUIS A. PEREZ-MILLAN  
Pabellón de Rehabilitación  
Hospital «La Fe»  
Av. Campanar, 21  
46009 Valencia



**Figura 1.** A) Radiografía preoperatoria de una paciente de 15 años afecta de una escoliosis thoracolumbar izquierda. B) Radiografía lateral preoperatoria. C) Radiografía a los 3 años postoperatorios donde se observa una corrección prácticamente completa de la curva, corrección de la última vértebra instrumentada a 3°. D) Radiografía lateral a los 3 años de la cirugía con un aumento de la cifosis regional de las vértebras instrumentadas.

de la cirugía fue dolor y por curvas que progresaban a pesar del tratamiento conservador.

Se practicaron a todos los enfermos exploraciones radiográficas 30 x 90 en bipedestación e inclinación preoperatorios. En el seguimiento se realizaron estudios radiográficos postoperatorios inmediato y controles periódicos a los 3, 6 y 12 meses.

En el plano anteroposterior (AP) se midió el valor de la curva mediante el método de Cobb, el desequilibrio anteroposterior (desplazamiento en mm desde la apófisis espinosa de T1 a una línea perpendicular trazada desde el centro del sacro), la oblicuidad pélvica, la rotación vertebral de la vértebra apical con el método de Pedriolle y se valoró el centraje de la última vértebra lumbar instrumentada sobre el sacro (Fig. 1A, B).

En el plano lateral hemos valorado la cifosis torácica, lordosis lumbar y la cifosis regional (Fig. 1C, D).

Todos los pacientes fueron sometidos a toraco-frenolumbotomía sobre la convexidad de la curva. Los discos intervertebrales eran escindidos y cada espacio rellenado con injerto costal.

La media de vértebras instrumentadas fue de 5,06 (4-6). El límite inferior instrumentado fue en 15 pacientes L3 y en 1 paciente L4 (Gráfico 1).

Todos los enfermos fueron protegidos durante un período de 6 meses postoperatorios con un corsé rígido en alkatene.

## RESULTADOS

### • Valoración en el plano AP:

La media de la escoliosis en el plano anteroposterior ha sido de 50 ° (37-75 °) en la curva instrumentada. La curva media después de la intervención ha sido de 16 ° (1-30 °) con una corrección por encima del Bending de un 11,87%. El porcentaje de corrección ha sido de 68% (Tabla I). La pérdida de corrección fue del 10% (0-19) en la última revisión. La media de la escoliosis torácica antes de la intervención era de 32 ° (5-49), mejorando un 30% (0-

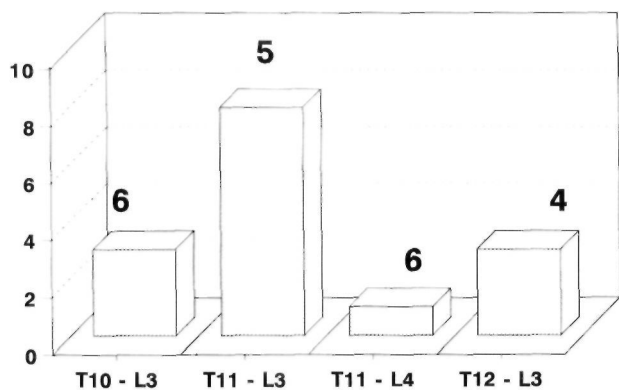


Gráfico 1. Niveles de artrodesis. Segmentos instrumentados.

38) en el postoperatorio (Gráfico 2) con una corrección del 16,42% por debajo del bending de la curva y con una relación directa entre la flexibilidad de la misma y la corrección obtenida.

El desequilibrio preoperatorio de 14,06 mm (0-28 mm) se modificó tras la cirugía a 7,06 mm de media (0-25 mm), lo cual supone un 50% de corrección. De los 16 pacientes intervenidos 6 no presentaban desequilibrio y en 10 existía un desequilibrio preoperatorio que mejoró tras la intervención en 9 pacientes y empeoró en un caso tras el máximo seguimiento. Ningún paciente equilibrado en el preoperatorio sufrió desequilibrio posteriormente.

La horizontalización de la última vértebra lumbar instrumentada con respecto al sacro, pasó de 24 ° (5 °-44 °) en el preoperatorio a 9 ° (-7 °-27 °) en la revisión, observando tres casos de hipercorrección. La rotación de la vértebra apical lumbar mejora en 37% (0 °-35 °), con un valor medio preoperatorio de 30% (15 °-45 °).

• **Valoración en el plano lateral:**

La cifosis torácica (T4-T12) total mejoró de 35 ° de promedio en el preoperatorio a 28 ° tras la cirugía. La lordosis medida de T12 a S1 se modificó de 46 ° en el preoperatorio (26 °-75 °) a 40 ° en el postoperatorio, (20 °-60 °), esto supone un 14% de pérdida de lordosis. La cifosis regional pasó de 4,7 ° en el preoperatorio (-30 °-45 °) a 15 ° en el postoperatorio.

Tabla I: Corrección en el plano frontal.

	Instrumentada	Superior
Preoperatorio	49 °	33 °
Bending	19 °	14 °
Postoperatorio	16 °	23 °
Final	21 °	21 °

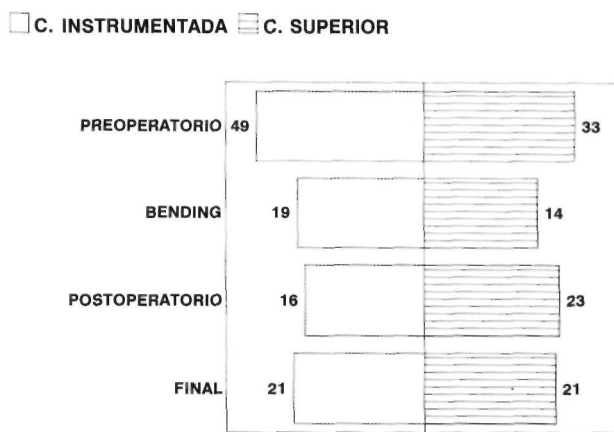


Gráfico 2. Corrección en el plano frontal.

torio (-5 °-44°). La cifosis regional se incrementó en 10° de promedio (Gráfico 3).

**Complicaciones**

Las complicaciones de la serie han sido: 3 roturas de barras que se presentaron entre los 10 a 12 meses postcirugía, debidas a retardo de consolidación en el nivel proximal por discectomías insuficientes, en ningún caso produjeron dolor ni progresión de la deformidad; 1 paciente con progresión de la escoliosis torácica sin rotura de material, que precisó a los 5 años realizar una corrección y artrodesis por vía posterior; 1 derrame pleural, que evolucionó bien clínicamente sin necesidad de drenaje.

**DISCUSIÓN**

El objetivo final del tratamiento de la escoliosis es conseguir una corrección en el plano frontal con una menor zona de artrodesis, conservando las cur-

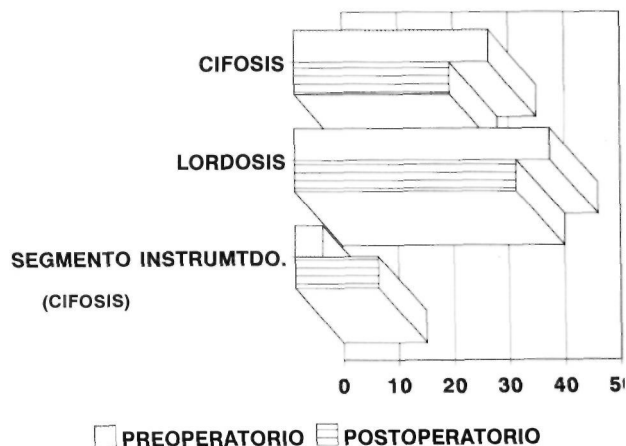


Gráfico 3. Corrección en el plano sagital.

**Tabla II:** Corrección en el plano sagital

	Cifosis	Lordosis	Segmento Instrumentado
Preoperatorio	35 °	46 °	5 °
Postoperatorio	28 °	40 °	15 °

vas fisiológicas en el plano sagital. En nuestra opinión el abordaje anterior debería indicarse para escoliosis tóraco-lumbares y lumbares con curva superior flexible de existir, y en escoliosis lumbares que incluyen L4 con ángulo a dicho nivel inferior a 20 ° estando contraindicada en curvas torácicas o dobles curvas muy rígidas.

La mayoría de los autores presentan buenos resultados con el sistema de Zielke para el tratamiento de la escoliosis lumbar y toracolumbar (13-19).

En relación al plano frontal la corrección obtenida por nosotros, es comparable a las series publicadas por Kostuick (14), Puno (19) y Moskovitz (17), siendo ligeramente inferior a la obtenida por Zielke (4) e Izquierdo (13) con una corrección del 77% y del 83% respectivamente.

La pérdida de corrección media tras el máximo seguimiento ha sido del 10% semejante a las series revisadas con 29 meses de seguimiento (19, 20), a excepción de Moe (16) donde la pérdida ha sido únicamente de un 6% con 24 meses de seguimiento.

En la escoliosis torácica obtenemos correcciones predecibles con el bending preoperatorio de la curva. La mejora espontánea en nuestra serie ha sido de un 30%, lo cual permite evitar un porcentaje elevado de artrodesis en la misma (19-21).

La lordosis global en nuestra serie tras la artrodesis es de 40 ° y la cifosis torácica de 28%.

La cifosis regional aumentó 10 ° de promedio en nuestra serie con el uso de injertos costales anteriores, superponible a las series publicadas por otros autores (10, 17, 19). Este efecto cifosante del área fijada comprobado por diversos autores (10, 13, 15, 16, 18) no afecta al contorno sagital global al ser compensado con un aumento de la lordosis adyacente a la zona instrumentada (17, 18).

Únicamente tenemos un caso de desequilibrio vertebral, debido a la progresión de la curva superior, lo cual resulta llamativo si comparamos nuestros resultados con los obtenidos utilizando la fijación posterior por otros autores (9, 12, 21, 22), y si comparamos éstos con nuestra experiencia en el uso de instrumentaciones posteriores donde obtuvimos un buen control del desequilibrio vertebral en curvas similares (23). Los 9 pacientes que en nuestra serie presentaban desequilibrio preoperatorio y que mejoraron tras la cirugía, presentaban curvas con rigidez similar al resto, y la corrección obtenida fue sensiblemente superior a la media en relación con el bending.

La oblicuidad de la última vértebra fijada ha disminuido el 63% de los pacientes con lo que mejora el pronóstico sobre aparición de lumbalgias a largo plazo (24).

La media de segmentos sin fusionar lumbosacros, ha sido de 3 (3-2). Creemos importante reseñar que una de las ventajas atribuidas al sistema de fijación anterior como es el ahorro de segmentos móviles inferiores al área de artrodesis, ha sido cuestionado (11) ya que con los nuevos sistemas de fijación posterior el número de segmentos móviles libres puede ser el mismo.

El índice de complicaciones por fallos el sistema de fijación interna (18,75%) es similar a otras series (10, 17, 25).

## CONCLUSIONES

La instrumentación de Zielke en nuestra serie permite buenas correcciones sin descompensación en el plano anteroposterior (68%), la corrección espontánea de la escoliosis torácica (30%) y un menor número de vértebras instrumentadas (media=5,06). Sin embargo hay que tener en cuenta el alto índice de fallos en el material 18% y el efecto cifosante de la zona instrumentada que se ve compensada con un aumento de la lordosis adyacente.

En nuestra opinión la artrodesis anterior como tratamiento único estaría indicada en escoliosis toracolumbares o lumbares con curvas superiores, si existen, flexibles.

## Bibliografía

1. Dwyer AF, Shafer MF. Anterior approach to scoliosis. *J Bone Joint Surg* 1974; 56-B: 218-224.
2. Dwyer AF, Newton NC, Sherwood AA. An anterior approach to scoliosis. *Clin Orthop* 1969; 62: 192-202.
3. Hall. IE. Dwyer instrumentation in anterior fusion of the spine. *J Bone Joint Surg* 1981; 63A: 1188-90.
4. Zielke K, Pellen B. Neue instrumente und implantate zur erganzung des Harrington systems. *Z Orthop Chir* 1976; 114: 534-

5. **Zielke K, Stunkat R, Beaujean F.** Ventrale derotations spondylodese. *Arch Orthop Unfallchir* 1976; 85: 257-77.
6. **Zielke K, Stunkat R, Beaujean F.** Derotation and fusion: anterior instrumentation. *J Bone Joint Surg* 1978; 2: 270-7.
7. **Ashman RB, Herring JA, Johnston CE.** TSRH instrumentation in surgical treatment of spinal disease. En: *Bridwell KH, Dewald RL, editors, St. Louis JB: Lippincott.* 1991; 219-48.
8. **Cotrel Y, Dubousset J, Guillaumat M.** New universal instrumentation in spinal surgery. *Clin Orthop* 1988; 227: 10-23.
9. **Bridwell KH, McAllister JW, Betz RR, Huss C, Clancy M, Schoenecker PL.** Coronal descompensation produced by Cotrel-Dubousset derotation maneuver for idiopathic right thoracic scoliosis. *Spine* 1991; 16: 769-77.
10. **Horton WC, Holt RT, Johnson JR, Leatherman KD.** Zielke instrumentation in idiopathic scoliosis: late effects and minimizing complications. *Spine* 1988; 13: 1145-9.
11. **Sulk S, Lee CK, Chung SS.** Comparison of Zielke ventral derotation system and Cotrel-Dubousset instrumentation in treatment of idiopathic lumbar and thoracolumbar scoliosis. *Spine* 1994; 19: 419-29.
12. **Thompson JR, Transfeldt EE, Bradford DS, Ogilvie JW, Boachie-Adje O.** Descompensation after Cotrel-Dubousset instrumentation of idiopathic scoliosis. *Spine* 1990; 15: 927-31.
13. **Izquierdo E, Pérez MI, Fernández J, Fernández de Valderrama JA.** Instrumentación de Zielke en el tratamiento de las escoliosis idiopáticas tóraco-lumbares y lumbares. *Rev Ortop Traum* 1993; 37: 263-7.
14. **Kostuik JP, Carl AL, Ferron S.** Zielke instrumentation for spinal deformity in adults. *J Bone Joint Surg* 1989; 71-A: 898-912.
15. **Luk KD, Leong JC, Reyes L, Hsu EC.** The comparative results of treatment of idiopathic scoliosis using the Harrington, Dwyer and Zielke instrumentations. *Spine* 1989; 14: 275-80.
16. **Moe JH, Purcell GA, Bradford DS.** Zielke instrumentation (VDS) for correction of spinal curvature. *Clin Orthop* 1983; 180: 133-53.
17. **Moskowitz A, Trommanhauser S.** Surgical and clinical results of scoliosis surgery using Zielke instrumentation. *Spine* 1993; 16:2444-51.
18. **Peters JD, Lowe TG.** Anterior spinal fusion with Zielke instrumentation for ideopathic scoliosis: a frontal and sagittal curve analysis in thirty-six patients. Presented at the 25th annual Scoliosis Research Society Meeting, Sep 1990, Honolulu, Hawaii.
19. **Puno RM, Johnson JR, Ostermann PAW, Holt RT.** Analysis of the primary and compensatory curves following Zielke instrumentation of idiopathic scoliosis. *Spine* 1989; 14: 738-43.
20. **Wojcik AS, Webb JK, Burwell RG.** An analysis of the effects of the Zielke operation on S-shape curves in idiopathic scoliosis. *Spine* 1989; 14:625-31.
21. **Mason DE, Malcolm JR, VamDam BR.** Spinal descompensation in Cotrel-Dubousset instrumentation. Presented at the 25th Annual meeting of the Scoliosis Research Society meeting Sep 1990, Honolulu, Hawaii.
22. **Richards S, Birch J, Herring JA, Johnston CE, Roach JW.** Frontal plane and sagittal plane balance following Cotrel-Dubousset instrumentation for idiopathic scoliosis. *Spine* 1989; 14: 733-7.
23. **Escriba I, Pérez Millán L, Bas JL.** Tratamiento de la escoliosis idiopática del adolescente con instrumentación C-D. A propósito de 50 casos. *Rev Ortop Traum* 1991; 35: 237-44.
24. **Cochran T, Irstam L, Nachemson A.** Long-term anatomic and funcional changes in patients with adolescent idiopathic scoliosis treated by Harrington rod fusion. *Spine* 1983; 8: 576-84.
25. **Gupta M, Puno RM, Metha S, Classman SD, Dimar JR, Johnson JR.** Zielke instrumentation for the treatment of thoracolumbar and lumbar curves in idiopathic scoliosis: revisited. Presented at the 28th Annual Scoliosis Research Society Meeting, 1993, Sep 18-23, Ireland (Dublin).