

# Osteocondritis disecante de primera cuña en la infancia

## Presentación de 1 caso

J. A. NAVASCUESE DEL RIO, J. SOLETO MARTIN, J. L. GONZÁLEZ LÓPEZ, P. GERVERA BRAVO,  
S. LÓPEZ VALVERDE, J. A. RODRÍGUEZ DURANTEZ y J. L. GARCÍA TREVIJANO

*Sección de Traumatología y Ortopedia Pediátrica. Servicio de Cirugía Pediátrica.  
Hospital General Universitario Gregorio Marañón. Madrid.*

**Resumen.**—Se presenta un caso de osteocondritis disecante de la primera cuña en la infancia, patología no descrita hasta el momento en la literatura mundial. Se trata de una niña de 11 años que se estudió por dolor de 1 año de evolución y tras llegar al diagnóstico se trató mediante artrodesis de la primera articulación escafo-cuneana, encontrándose la paciente asintomática tras 10 meses de seguimiento.

### OSTEOCHONDRITIS DISSECANS OF THE FIRST CUNEIFORM BONE IN A CHILD

**Summary.**—We report a case of osteochondritis dissecans of the first cuneiform bone in a child. We have not found a similar case in world literature. She is an 11 years old girl with 1 year of pain in her foot. After the diagnosis was made, the treatment was an arthrodesis of the first naviculo-cuneiform joint. The patient is now asymptomatic after 10 months of follow-up.

### INTRODUCCIÓN

La osteocondritis disecante es un cuadro en el cual tiene lugar una separación paulatina (que puede ser parcial o completa) de un segmento de cartílago articular junto con el hueso subcondral subyacente del tejido osteocartilaginoso vecino, probablemente debido a una necrosis avascular del citado hueso subcondral. La enfermedad se conoce desde 1870 y ha sido descrita en muy variadas localizaciones tanto en niños como en adultos, siendo la más frecuente la rodilla y en particular los cóndilos femorales (1, 2).

### CASO CLÍNICO

Niña de 11 años sin antecedentes de interés que consulta por dolor en cara interna del pie derecho de 1 año

#### *Correspondencia:*

Dr. J. A. NAVASCUES DEL RIO  
Sección de Traumatología y Ortopedia Pediátrica  
Servicio de Cirugía Pediátrica  
Hospital General Universitario Gregorio Marañón  
Doctor Castelo, 49  
28009 Madrid

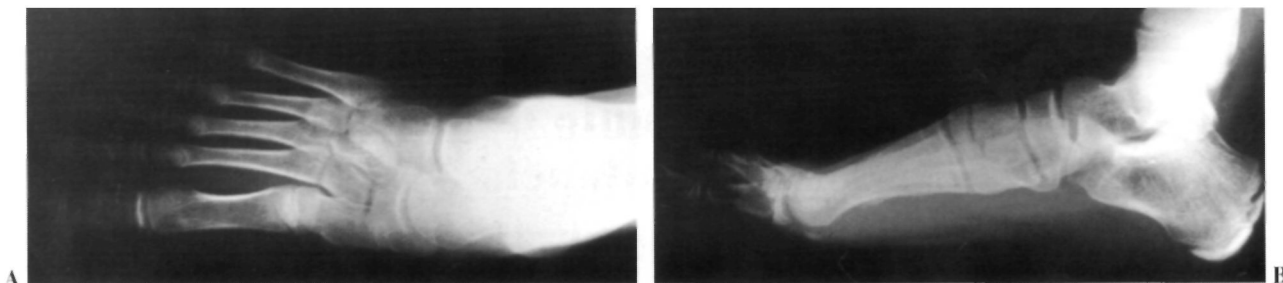
de evolución, acompañado de episodios de inflamación intermitente.

En la exploración existe dolor a la palpación en primera articulación escafo-cuneana. Las radiografías simples muestran imágenes sugerentes de osteocondritis disecante de primera cuña (Fig. 1). Se realizan tomografías (Fig. 2) en las que se observa un pequeño fragmento intraarticular con un lecho escleroso, lo que confirma el diagnóstico. La gammagrafía con <sup>99</sup>Tc muestra un área focal de muy discreto aumento de actividad a dicho nivel (Fig. 3).

Se trata con yeso, descarga y antiinflamatorios durante 3 meses, y debido a la persistencia de dolor diario incapacitante se decide intervención quirúrgica, en la que se observa artrodesis espontánea parcial de la primera articulación escafo-cuneana; se resecan las superficies articulares, se completa la artrodesis y se fija con una aguja de Kirschner (Fig. 4). El estudio anatomopatológico confirma el diagnóstico inicial de osteocondritis disecante de primera cuña. En la actualidad, 10 meses después de la intervención, la artrodesis se encuentra consolidada (Fig. 5) y la paciente asintomática.

### DISCUSIÓN

Se ha descrito la osteocondritis disecante en múltiples localizaciones, tanto en la infancia como



**Figura 1.** Radiografías simples anteroposterior y lateral: Imágenes sugerentes de osteocondritis disecante de primera cuña.

en la edad adulta: cóndilos femorales (1, 2), astrágalo (3, 4), cabeza humeral (5), cabeza femoral (6, 7), platillos tibiales (8), metatarsianos (9), rótula (10), cabeza radial (11), escafoides carpiano (12), sesamoideos (13), segunda cuña (14) y otras. La afectación de la primera cuña, por el contrario, no ha sido descrita en la infancia. El caso que presentamos es, por tanto, hasta donde sabemos, único en la literatura mundial.

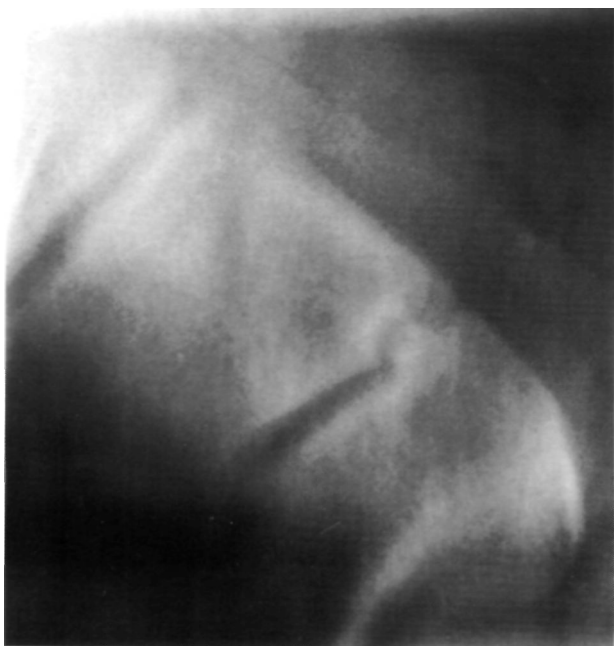Se desconoce la etiología de esta enfermedad, aunque se han considerado como factores causales herencia, predisposición constitucional, isquemia y traumatismos (15). Ninguno de estos factores pudo reconocerse en el caso que presentamos.

Los síntomas iniciales comunes incluyen dolor de carácter intermitente a nivel de la articulación afectada con la actividad física, así como rigidez articular, tumefacción y en algunas articulaciones

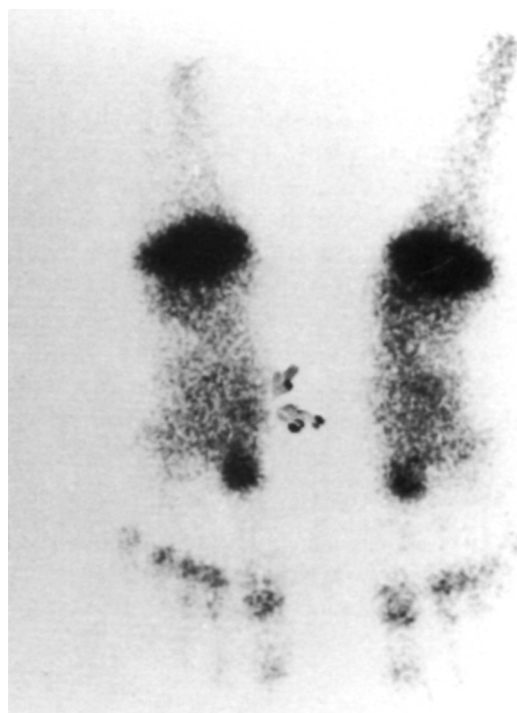
sensación de chasquidos e incluso bloqueos, que pueden aparecer cuando el fragmento disecado se desprende y actúa como cuerpo libre articular.

Los signos físicos dependen de cuál sea la articulación afectada, el tiempo de evolución y de si el fragmento se ha desprendido o no. Existe dolor localizado a la palpación sobre la zona afectada, a veces tumefacción visible o palpable, y según el caso actitudes o marcha antiálgica. Puede observarse atrofia del cuádriceps cuando se localiza en rodilla y del tríceps sural en el caso de afectación del astrágalo. En otras ocasiones el cuadro es asintomático.

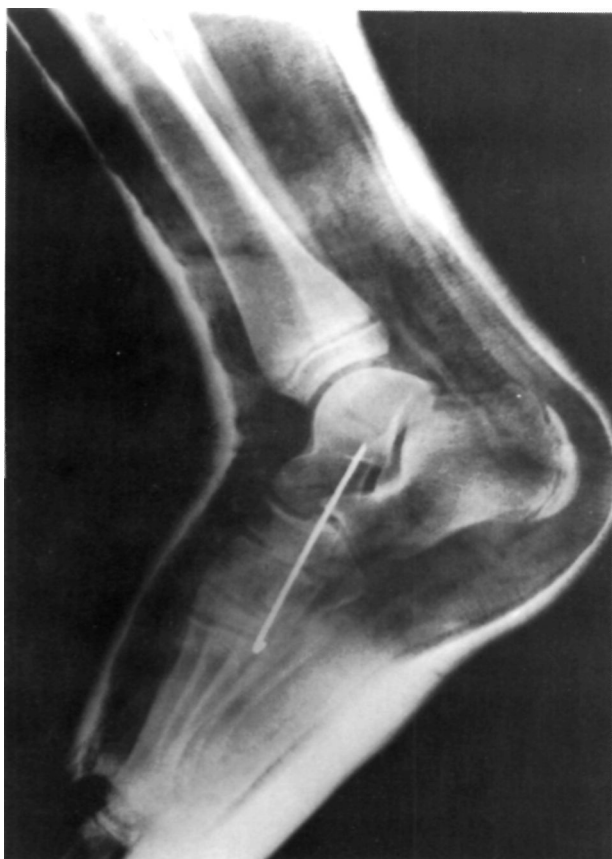El diagnóstico de la osteocondritis disecante se basa en radiografías simples, tomografías, gamma-



**Figura 2.** Tomografía: Pequeño fragmento intraarticular con lecho escleroso.



**Figura 3.** Gammagrafía con  $^{99}\text{Tc}$ : Área focal de muy discreto aumento de actividad a nivel de la primera articulación escafo-cuneana.



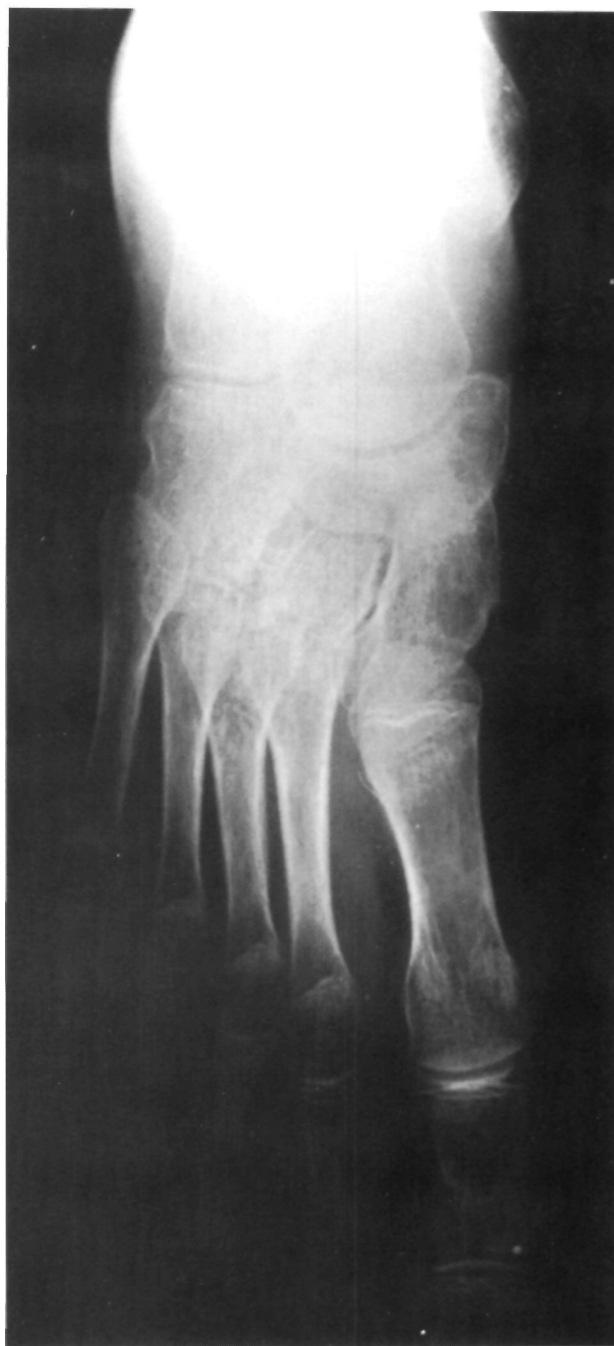**Figura 4.** Radiografía postoperatoria: Artrodesis de la primera articulación escafocuneana. Fijación con aguja de Kirschner.

grafía con  $^{99}\text{Tc}$ , TAC, RMN y artrografía, variando la utilidad de unas y otras dependiendo de la localización de la lesión.

En las radiografías simples se puede observar un fragmento perfectamente circunscrito de hueso subcondral, delineado por un borde radiolúcido. Este fragmento puede ser más denso que el hueso que lo rodea y a medida que se separa de su lecho se observa un «cráter» o depresión en el lugar de donde procede. A menudo se precisan proyecciones especiales para visualizar la lesión (radiografía «en túnel» de rodilla, oblicuas de tobillo, etc.). En algunos casos las tomografías permiten obtener más información.

La gammagrafía con  $^{99}\text{Tc}$  puede mostrar un aumento de actividad en el sitio de la lesión.

El TAC resulta de enorme utilidad en el diagnóstico y valoración de esta enfermedad al mostrar con gran claridad el tamaño, forma, localización, extensión y grado de desprendimiento del fragmento. Permite el diagnóstico definitivo cuando las exploraciones anteriores no son concluyentes.



**Figura 5.** Control radiológico a los 4 meses de la intervención: Artrodesis consolidada.

La RMN también demuestra la lesión con gran precisión, pero por distintas razones quizás sólo se encuentre indicada en la osteocondritis disecante de cadera y en casos problemáticos si se necesita una decisión respecto al tratamiento quirúrgico (15).

La artrografía está indicada sólo en determinadas localizaciones, principalmente cadera y tobillo.

En el caso que presentamos fue suficiente con la

localización de radiografías simples, tomografías y gammagrafía para llegar al diagnóstico, a pesar de lo excepcional del caso.

El tratamiento depende igualmente de la ubicación de la lesión, así como de la evolución clínica y radiológica, de si el fragmento osteocondral es «aprovechable» o no, etc.

En la infancia la enfermedad cura en general sin necesidad de cirugía cuando no existe desprendimiento del fragmento y se procede a descarga del miembro. Cuando existe desprendimiento del frag-

mento, la evolución es mala con tratamiento conservador o la clínica es incapacitante, está indicado el tratamiento quirúrgico, ya sea por vía abierta o por artroscopia (si se trata de un niño mayor y las características de la articulación lo permiten). Actitudes posibles son la fijación del fragmento *in situ*, desbridamiento y curetaje del lecho y reposición del fragmento en su lugar, extirpación del fragmento y tratamiento del cráter (desbridamiento, trepanación, perforaciones), etc. En el caso que presentamos se optó por la realización de artrodesis por no existir un fragmento salvable.

### Bibliografía

1. **Bruckl R, Rosemeyer B, Thiermann G.** Osteochondrosis dissecans of the knee. Results of operative treatment in juveniles. Arch Orthop Trauma Surg 1984; 102: 221-4.
2. **Carroll NC, Mubarak SJ.** Juvenile osteochondritis dissecans of the knee. J Bone Joint Surg 1977; 59B: 506.
3. **Anderson DV, Lyne ED.** Osteochondritis dissecans of the talus: Case report on two family members. J Pediatr Orthop 1984; 4: 356-7.
4. **Canale ST, Belding RH.** Osteochondral lesions of the talus. J Bone Joint Surg 1980; 62A: 97-102.
5. **Anderson WJ, Guilford WB.** Osteochondritis dissecans of the humeral head. An unusual cause of shoulder pain. Clin Orthop 1983; 173: 166-8.
6. **Freund E.** Osteochondritis dissecans of the head of the femur. Arch Surg 1939; 39: 323-5.
7. **Buxton RA, McCullough CJ.** Healing of osteochondritis dissecans following congenital dislocation of the hip: Report of a case. Clin Orthop 1980; 147: 157-9.
8. **Towbin J, Towbin R, Crawford A.** Osteochondritis dissecans of the tibial plateau. A case report. J Bone Joint Surg 1982; 64A: 783-4.
9. **Dini P.** Localizzazioni rare dell' osteocondrite dei metatarsi. Arch Putti 1961; 15: 280-2.
10. **Edwards DH, Bentley G.** Osteochondritis dissecans of the patella. J Bone Joint Surg 1977; 59B: 58-63.
11. **Trias A, Ray RD.** Juvenile osteochondritis of the radial head. J Bone Joint Surg 1963; 45A: 576-9.
12. **Guelpa G, Chamay A, Lagier R.** Bilateral osteochondritis dissecans of the carpal scaphoid. A radiological and anatomical study of one case. Int Orthop 1980; 4: 25-30.
13. **Ilfeld FW, Rosen V.** Osteochondritis of the first metatarsal sesamoid. Clin Orthop 1972; 85: 38-9.
14. **Hicks GBT.** Osteochondritis of the tarsal second cuneiform bone. Br J Radiol 1953; 26: 214-6.
15. **Tachdjian MO.** Ortopedia pediátrica, 2.<sup>a</sup> ed. (traducido de la 2.<sup>a</sup> ed. en inglés de «Pediatric Orthopedics»). México. Ed Iberoamericana Mac Crow-Hill, 1994; 2: 1633-60.