

Fascitis necrotizante fulminante tras inyección intramuscular glútea.

V. PELLICER GARCÍA, J. TOMÁS GIL, P. GUTIÉRREZ CARBONELL.

SERVICIO DE CIRUGÍA ORTOPÉDICA Y TRAUMATOLOGÍA. HOSPITAL VIRGEN DE LOS LIRIOS, ALCOY.

Resumen. La fascitis necrotizante es una infección grave que afecta a la fascia y al tejido celular circundante, de diagnóstico complejo y que asocia una mortalidad elevada. Se han descrito múltiples factores de riesgo, siendo controvertida su asociación con la administración intramuscular de antiinflamatorios no esteroideos. Se presenta una serie de 3 casos clínicos documentados en nuestro departamento de fascitis necrotizante glútea tras inyección intramuscular, adjuntando una revisión de literatura.

Fulminant necrotizing fasciitis after muscle gluteal injection.

Summary. Necrotizing fasciitis is a serious infection that affects the fascia and the surrounding soft tissues, its diagnosis is complex and it associates with a high mortality. Despite being described many risk factors, the association with non-steroidal anti-inflammatory drugs remains controversial. We report a serie of 3 clinical cases of necrotizing fasciitis after muscle gluteal injection registered in our department. A medical literature review is presented as well.

Correspondencia:
Vicente Pellicer García
Hospital Virgen de los Lirios
Avenida Caramanchel s/n
03801 Alcoy.
pellicer_vicgar@gva.es

Introducción

La fascitis necrotizante es una infección grave de partes blandas, que afecta a tejidos fasciales y al tejido celular circundante de cualquier parte del cuerpo. Pese a un desbridamiento quirúrgico agresivo y un manejo médico intensivo asocia una mortalidad que oscila entre el 30 y el 80%, estrechamente relacionada con la demora en su identificación y tratamiento. La ausencia de manifestaciones específicas en la fases iniciales de la enfermedad dificultan su diagnóstico, siendo preciso un alto índice de sospecha clínica¹.

Material y método

Se presenta tres casos de fascitis necrotizante tras inyección intramuscular glútea registrados en nuestro departamento (Tabla I).

Caso clínico 1

Varón de 61 años de edad, con SAOS en tratamiento con CPAP, antecedente de cólicos renales de repetición y en seguimiento por hematología por una leucemia mieloide crónica, que consultó en su Centro de Salud por empeoramiento intenso de su coxalgia derecha, secundaria a una necrosis avascular, pendiente de artroplastia total de cadera. Se le administró un diclofenaco intramuscular en el glúteo y se le pautaron opiáceos orales.

Acudió a las 72 horas al Servicio de Urgencias por dolor abdominal difuso, vómitos, hematoma en región glútea a nivel de la punción, sensación distérmica y mal estado general, con hipotensión y taquicardia. A la exploración presentaba defensa abdominal y silencio a la auscultación. El TC abdominal no mostró hallazgos patológicos. Con la sospecha clínica de posible isquemia mesentérica ingresó en la unidad de cuidados intensivos. A las 12 horas la situación clínica del paciente empeoró, y se evidenció la presencia de un eritema en el glúteo del antecedente de punción. Se solicitó nuevo estudio TC abdominal ampliado a pelvis que identificó presencia de aire en glúteo derecho y tejido celular suprayacente, sin colecciones líquidas asociadas, suges-

Tabla I. Cuadro con los datos clínicos de los tres pacientes revisados.

	Caso 1	Caso 2	Caso 3
Edad	61	64	38
Sexo	varón	varón	varón
Morbilidad	SAOS, leucemia mieloide	HTA, dislipemia	ninguna
Patología previa	coaxalgia	cólico renal	infección vías respiratorias
Inyección intramuscular	diclofenaco	metamizol - buscapina	metamizol
Intervalo hasta sintomatología (horas)	72	24	48
Diagnóstico en Urgencias	isquemia mesentérica	yeyunitis	celulitis glútea
Intervalo desde ingreso hasta el diagnóstico de fascitis necrotizante y desbridamiento quirúrgico (horas)	12	24	12
Tipo fascitis necrotizante	I	II	II
Síndrome shock tóxico estreptocócico	NO	SI	NO
Pauta antibiótica	imipenem, clindamicina, linezolid	imipenem, clindamicina, linezolid	vancomicina, ceftriaxona, gentamicina y levofloxacino
Germen	E. Coli y BG Fragilis	Streptococo Pyogenes	Streptococo Pyogenes
Éxito	SI	SI	NO
Intervalo hasta éxito	24 horas	72 horas	(Alta de la UCI a los 15 días del ingreso)

tivo de fascitis necrotizante (Fig. 1). Se procedió a su desbridamiento quirúrgico y posterior fluidoterapia de alto débito, oxigenoterapia a alto flujo, administración de drogas vasoactivas y antibioterapia empírica con imipenem, clindamicina y linezolid. El paciente entró en situación de acidosis metabólica, anuria refractaria, coagulopatía, fracaso multiorgánico, siendo exitus a las 24 horas del ingreso. El cultivo microbiológico resultó positivo para E. Coli y B.G. Fragilis

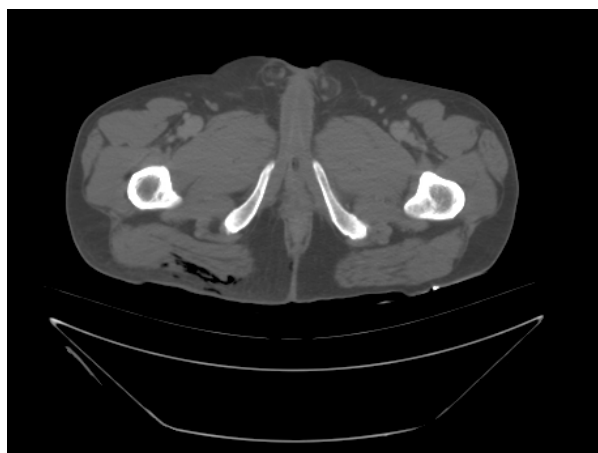


Figura 1. Corte axial de pelvis donde se identifica la presencia de gas en partes blandas.

Caso clínico 2

Varón de 64 años de edad, con HTA y dislipemia en tratamiento médico como únicos antecedentes de interés, que acudió a urgencias por mal estado general, sensación distérmica, y dolor abdominal a nivel mesogástrico y en flanco izquierdo, tratado como posible cólico renal en su centro de salud hacia 24 horas con metamizol y buscapina intramusculares glúteas, sin mejoría. El paciente tenía fiebre elevada, presentaba cierta resistencia abdominal a la exploración, sin signos de peritonismo y hematoma y dolor discretos a nivel glúteo en el lugar de la punción. La analítica mostraba leucocitosis franca, elevación de los reactantes de fase aguda, acidosis metabólica severa y alteración de la hemostasia. Se solicitó un TC abdomino-pélvico que demostró un segmento de yeyuno medio engrosado con alteración de grasa circundante, sugestivo de posible yeyunitis. El paciente ingresó para observación y sueroterapia. A las 12 horas inició cuadro de inestabilidad hemodinámica con empeoramiento clínico progresivo, dolor intenso y tumefacción en la región posterior de la cadera derecha, en el lugar de la punción intramuscular. A la exploración se apreció un engrosamiento del perfil glúteo con aumento de calor local, sin percepción de crepitación a la palpación, ni evidencia de flictenas ni derrame. Se repitió el TC abdomino-pélvico a las 24 horas del ingreso objetivándose un marcado aumento del tamaño del músculo glúteo mayor derecho, aumento de la densidad del tejido celular subcutáneo y

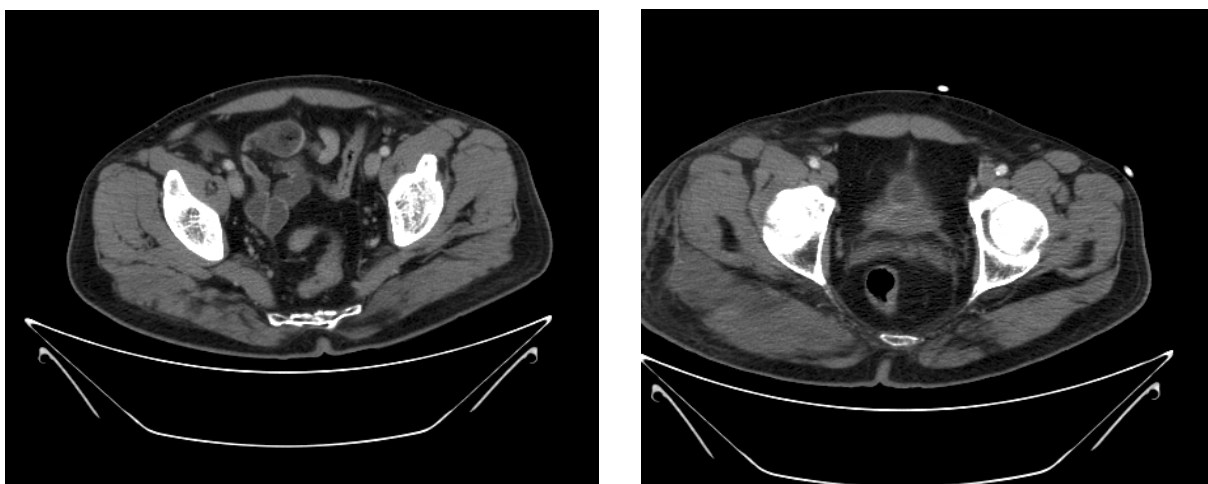


Figura 2. Aumento marcado del espesor del músculo glúteo mayor derecho en dos cortes axiales de TC con intervalo de tiempo de 12 horas.

de las fascias superficiales, sin evidenciarse colecciones, abscesos o burbujas de aire (Fig. 2). El estado general del paciente siguió deteriorándose, apareciendo flictenas serohemorrágicas de grandes dimensiones en la región glútea derecha. Se decidió entonces la intervención quirúrgica, por impresión de fascitis necrotizante, realizando limpieza y desbridamiento quirúrgico del compartimento glúteo, a las 24 horas del ingreso. El paciente se trasladó a la UCI para fluidoterapia de alto débito, oxigenoterapia de alto flujo, antibioterapia empírica con imipenem, clindamicina y linezolid. Se obtuvo confirmación microbiológica a las 48 horas de fascitis necrotizante por *Streptococcus Pyogenes*. Sin embargo, el paciente permaneció en anuria, hemodinámicamente inestable con fallo multiorgánico y falleció a las 48 horas de la intervención quirúrgica (Fig. 3).

Caso clínico 3

Varón de 38 años de edad que acudió a Urgencias por dolor intenso en miembros inferiores que le impedía la deambulación, con debilidad generalizada. Como único antecedente relevante destacó la existencia de un proceso infeccioso de vías respiratorias altas por el que consultó en su Centro de Salud, administrándosele hacia 2 días metamizol intramuscular glúteo. El paciente había empeorado clínicamente en ese período de tiempo, con fiebre mantenida, disminución de la diuresis y deposiciones diarreas, sin dolor abdominal asociado. A la exploración sólo destacaba la presencia de tumefacción en el glúteo derecho, en el lugar de la punción, con imposibilidad para la bipedestación, sin otros hallazgos. Se solicitó un estudio ecográfico y TC en urgencias que mostró sólo leve engrosamiento del

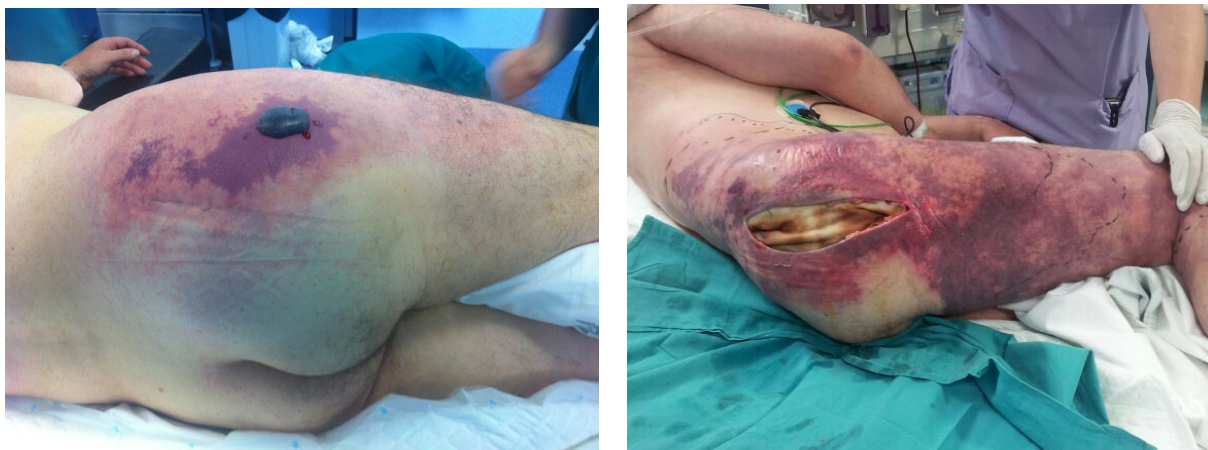

Figura 3. Imagen preparatoria (izquierda) y postoperatoria (derecha) del área de fascitis necrotizante. Obsérvese cómo el rash desborda ampliamente el área de la herida quirúrgica. Entre ambas fotografías sólo habían transcurrido 24 horas.

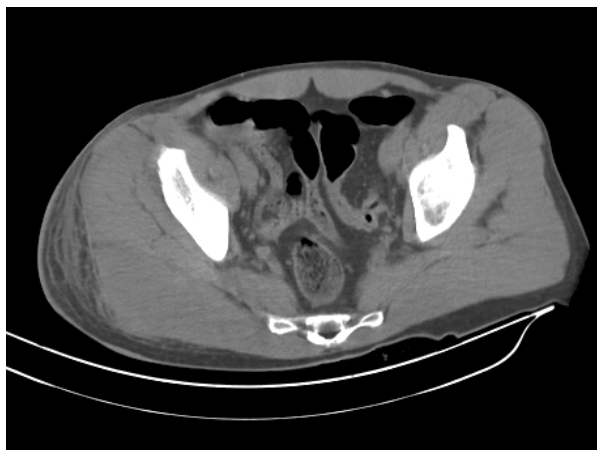

Figura 4. Imagen axial TC donde se aprecia la asimetría en el espesor del músculo glúteo mayor derecho respecto al contralateral.

músculo glúteo mayor, sin evidenciarse colecciones (Fig. 4). La analítica ordinaria mostraba leucocitos marcada y alteración de la hemostasia. El paciente ingresó en la Unidad de Cuidados Intensivos por fracaso renal agudo secundario a posible celulitis glútea. A las 12 horas de ingreso se procedió a desbridamiento quirúrgico del compartimento glúteo al aparecer flictenas hemorrágicas y persistir el estado anúrico del paciente, con sospecha, entonces, de fascitis necrotizante. Se pautó antibioterapia empírica con ceftriaxona, gentamicina, levofloxacino y vancomicina. Se obtuvo confirmación microbiológica de *Streptococcus Pyogenes* (grupo A). El paciente precisó lavados periódicos durante su estancia en la unidad de cuidados intensivos (15 días), con normalización progresiva de las constantes vitales y de las funciones sistémicas. El paciente evolucionó satisfactoriamente y fue dado de alta a los 20 días del ingreso.

Discusión

Aunque existe documentación histórica de casos de fascitis necrotizante desde los tiempos de Hipócrates^{2,3}, no fue hasta 1952 cuando Wilson⁴ acuñó el término de fascitis necrotizante como entidad nosológica diferenciada siendo la necrosis fascial la característica definitoria respecto a otras infecciones necrotizantes de partes blandas.

Se estima que la incidencia de la fascitis necrotizante, aproximadamente 1 caso por 100.000 habitantes, está aumentado en los países occidentales en relación con el envejecimiento poblacional y el aumento de enfermedades crónicas y situaciones de inmunodepresión^{1,5}.

Factores de riesgo reconocidos para el desarrollo de fascitis necrotizante son la diabetes, la edad avanzada, el cáncer, cirugía reciente (especialmente abdomino-pélvica), alcoholismo, malnutrición, obesidad, inmunodepresión (fundamentalmente VIH), corticoterapia, quimioterapia, adicción a drogas por vía parenteral, enfermedad vascular periférica, enfermedades

reumáticas (artritis reumatoide y lupus eritematoso sistémico, sobretodo en tratamiento con glucocorticoides y tratamientos biológicos) trauma penetrante, picaduras o mordeduras, quemaduras, hepatopatías y nefropatías⁶⁻⁹.

Se han descrito casos de fascitis necrotizante en la literatura tras inyecciones intrarticulares de corticosteroides¹⁰, inyecciones intrarticulares de ácido hialurónico¹¹, inyecciones intramusculares de antiinflamatorios no esteroideos¹² o administración de vacunas¹³. También se han publicado casos tras quemaduras¹⁴, aplicación de ungüentos vegetales en heridas¹⁵, punción por espinas de pescado¹⁶, biopsias o sobreinfección de úlceras venosas crónicas. En la literatura abundan los casos de fascitis necrotizantes relacionados con la administración intramuscular y parenteral de antiinflamatorios no esteroideos, postulándose que su teórico efecto inhibidor directo sobre la función granulocítica de los neutrófilos, podría favorecer la infección, pero no se ha encontrado evidencia científica que permita establecer esta asociación^{17,18}, y probablemente su implicación en los casos de fascitis necrotizante venga condicionada por el retraso del diagnóstico que ocasionan al enmascarar los síntomas iniciales de la enfermedad debido a su efecto antiinflamatorio¹⁹.

En nuestra revisión, los tres casos registrados presentaban antecedente de punción intramuscular glútea, aunque sólo uno de ellos con un antiinflamatorio no esteroideo. Así mismo, dos pacientes presentaban enfermedades sistémicas debilitantes que podrían haber favorecido la enfermedad.

Se distinguen cuatro subtipos de fascitis necrotizante (Tabla II)²⁰. La fascitis necrotizante tipo I es una infección polimicrobiana sinérgica, tanto de gérmenes aerobios como anaerobios y representa hasta el 70-80% del total de casos de fascitis necrotizante. Suele acontecer tras procedimientos quirúrgicos, especialmente abdominales, en pacientes diabéticos, obesos o inmunodeprimidos. Los patógenos más frecuentemente implicados son *Bacteroides*, *Peptostreptococos*, *Clostridium* y *Enterobacterias*, aunque también otros en menor proporción. A este subtipo suelen pertenecer los casos de gangrena de Fournier y angina de Ludwig.

La fascitis necrotizante tipo II es una infección monomicrobiana, causada fundamentalmente por el estreptococo beta-hemolítico del grupo A (*Streptococcus Pyogenes*), y en menor medida, por *Staphylococcus Aureus*. Representa el 20-30% de los casos. Clásicamente afecta a cualquier edad sin necesidad de factores predisponentes; sin embargo, el aumento de las situaciones de inmunodepresión y la adicción a drogas por vía parenteral en los países occidentales están aumentando su incidencia. Más de una tercera parte de casos asocian un síndrome de shock tóxico estreptocócico, de gran mortalidad^{21,22}.

La fascitis necrotizante tipo III está causada por infecciones monomicrobianas por gram negativos, sobre-

Tabla II. Subtipos de fascitis necrotizante.

Tipo	%	Etiología	Patógenos	Factores de riesgo	Clínica	Mortalidad
I	70-80	polimicrobiana sinérgica aerobios y anaerobios	E. Coli, Pseudomona, Bacteroides fragilis, Peptostreptococcus	Cirugía abdominal o pélvica	Más fácilmente identificable, curso más lento, mejor pronóstico	variable, depende de las comobilidades
II	20-30	monomicrobiana	Streptococo Pyogenes, Staphylococo Aureus	Inyecciones intramusculares, traumatismo penetrantes	Rápidamente progresiva.	>70% si desarrollan síndrome shock tóxico estreptocócico
III	<25	monomicrobiana gram negativos gérmenes marinos	Vibrio spp, Aeromona hydrophilia, Enterobacteriaceae	Contaminación heridas con agua marina, ingesta de comida marina	Fácilmente identificable, curso rápido.	30-40%
IV	<5	fúngica	Zygomycetes en inmunocompeten- tes, Candida spp en inmunodeprimidos	Quemaduras, trauma- tismo penetrantes	Agresivo	>47%

todo *Clostridium perfringens*, así como bacterias del medio marino, como *Vibrio* spp, y en menor medida otros patógenos como *Pasteurella Multocida*, *Haemophilus influenza*, *Klebsella* spp y *Aeromonas* spp. Se producen fundamentalmente por contaminación de heridas cutáneas con agua del mar, hasta en el 25% de los casos^{23,24}.

La fascitis necrotizante tipo IV, que representa <5% de los casos, está causada por infección fúngica en casos de traumatismo penetrante y quemaduras. Los agentes más frecuentemente implicados son *Zygomycetes* en pacientes inmunocompetentes y *Candida* y *Aspergillus* en pacientes inmunodeprimidos^{25,26}.

En nuestra serie de casos, 1 paciente presentó una fascitis necrotizante de tipo I y 2 pacientes 2 fascitis necrotizantes de tipo II, siendo el caso asociado al síndrome del shock estréptocócico el que evolucionó a exitus.

Patogénicamente la infección se origina en la fascia superficial, donde la ausencia de tegumentos en ciertas áreas del cuerpo como el tronco o la raíz de las extremidades, facilita la expansión de la infección. La producción de toxinas y enzimas bacterianas como la hialuronidasa provoca la destrucción de la fascia superficial y la liberación de mediadores inflamatorios, extendiéndose la infección de modo horizontal sobre la fascia. Los fenómenos de trombosis de los vasos sanguíneos perforantes y la isquemia tisular subsecuente, propician la invasión microvascular de los gérmenes, la extensión vertical de la infección y la propagación al plano dérmico, apareciendo ampollas hemorrágicas^{1,27-29}.

Las manifestaciones clínicas pueden diferenciarse en cutáneas y sistémicas. A nivel cutáneo la expresividad será tanto más rápida y mayor cuanto más superficial sea el lugar de la infección, de modo que el diagnóstico

en extremidades suele ser más evidente que en tronco o pelvis, que suelen presentar mayor repercusión sistémica.

A nivel cutáneo se distinguen tres estadios^{1,30}. En el estadio inicial las manifestaciones cutáneas son eritema escarlatiniforme, edema, calor, rubor e hiperalgesia cutánea. Frecuentemente se confunde con celulitis, si bien los bordes del eritema en la fascitis necrotizante son más imprecisos y de distribución parcheada y el dolor es desproporcionado, en comparación con el dolor discreto de la celulitis. En el estadio intermedio aparecen ampollas y flictenas serosas. En el estadio final se aprecia hiposensibilidad, anestesia, crepitación, formación de bullas hemorrágicas, ulceración y necrosis cutánea. Aunque la crepitación subcutánea y la anestesia cutánea son signos específicos de la fascitis necrotizante, son manifestaciones tardías y no siempre presentes.

Los signos clínicos principales para sospechar una infección necrotizante son: edema indurado que excede el área eritematosa, presencia de flictenas hemorrágicas, crepitación subcutánea y ausencia de linfangitis o adenopatías asociadas¹. Los síntomas principales son dolor desproporcionado a los signos clínicos, en los estadios iniciales de la infección, seguido por insensibilidad y anestesia cutánea cuando la infección avanza.

El paciente suele presentar una importante toxicidad sistémica con fiebre elevada y marcado deterioro del estado general, cortejo vegetativo, inestabilidad hemodinámica con hipotensión y taquicardia, y síntomas de disfunción neurológica como agitación y desorientación. Una tercera parte de la fascitis necrotizante producida por estreptococos del grupo A se acompañan de síndrome del shock tóxico estreptocócico o gangrena hemolítica estreptocócica, producido por toxinas que

actúan como superantígenos, con fracaso multiorgánico y coagulación intravascular diseminada^{31,32}.

Los criterios del síndrome de shock tóxico estreptocócico (SSTS) son la presencia de al menos dos de los siguientes siete hallazgos: hipotensión arterial mantenida y signos de hipoperfusión tisular, insuficiencia renal aguda, alteración de la coagulación, disfunción hepática, distrés respiratorio, eritema difuso y necrosis cutánea³³.

El diagnóstico de fascitis necrotizante precisa de un alto grado de sospecha clínica. La ausencia de manifestaciones clínicas específicas en los estadios iniciales de la infección hace que sea frecuentemente infravalorada o mal diagnosticada, lo que demora el tratamiento y empeora el pronóstico. La presencia de dolor intenso desproporcionado a los hallazgos físicos, es la manifestación más constante, y puede llegar a preceder la aparición de lesiones cutáneas en 24-48 horas³⁴. La aparición de un rash eritematoso escarlatiniforme y el marcado deterioro del estado general del paciente, suelen hacer evidente el diagnóstico³⁵, de forma tardía, empeorando el pronóstico vital del paciente.

En nuestra serie comprobamos que el diagnóstico de fascitis necrotizante fue tardío en todos los pacientes, cuando ya existían flictenas hemorrágicas y necrosis cutánea. Se confundió en dos casos con patología intestinal y en el último caso con una celulitis. Únicamente el deterioro progresivo del estado general del paciente, asociado a la aparición de flictenas hemorrágicas en la región glútea plantearon el diagnóstico de fascitis necrotizante, procediéndose al desbridamiento quirúrgico.

Debido a la complejidad para diagnosticar esta entidad, en 2004, Wong³⁶ propuso un algoritmo diagnóstico basado en parámetros de laboratorio (escala LRINEC: Laboratory Risk Indicator for Necrotizing Fascitis) (Tabla III).

Sin embargo, la escala LRINEC aún no ha sido validada en la literatura médica y varios estudios posteriores no han obtenido los índices de confiabilidad y valores pronósticos presentados por Wong en su trabajo. Parece que la escala LRINEC podría tener mayor utilidad pronóstica que diagnóstica, pues puntuaciones ≥ 6 se asocian con mayor probabilidad de precisar amputación y asocia mayor mortalidad. De hecho, la existencia simultánea de dos de los criterios utilizados para el diagnóstico, leucitosis y hiponatremia está presente en $<25\%$ de los pacientes³⁷⁻³⁹.

Los estudios de imagen, como la radiografía, ecografía o tomografía computarizada resultan de utilidad si evidencian enfisema subcutáneo, pero la presencia de gas en tejidos blandos se detecta en menos de la tercera parte de los casos de fascitis necrotizante⁴⁰. El hallazgo tomográfico más sensible es el engrosamiento de la fascia, con una sensibilidad del 80% ⁴¹. La RMN permitiría el diagnóstico diferencial entre infecciones necrotizantes y no necrotizantes, pero habitualmente, la

Tabla III. Escala LRINEC.

Parámetro	Valor	Puntuación
Proteína C reactiva (mg/dl)	<150	0
	150	4
Recuento leucocitos (cels/ μ l)	<15.000	0
	15.000-25.000	1
	>25.000	2
Hemoglobina (g/dl)	>13.5	0
	11-13.5	1
	<11	2
Sodio (mmol/l)	≥ 135	0
	<135	2
Creatinina (μ mol/l)	≤ 1.6	0
	>1.6	2
Glucosa (g/dl)	≤ 180	0
	>180	1

gravidad del paciente y la no disponibilidad rutinaria de esta prueba en los servicios de urgencia, la hacen una prueba poco útil.

El método diagnóstico por excelencia es la exploración quirúrgica, que jamás debe ser demorada por la obtención de pruebas de imagen. La más mínima sospecha clínica justifica la exploración quirúrgica, pues la supervivencia está directamente relacionada con el desbridamiento agresivo precoz. Se ha descrito una técnica exploratoria mínimamente invasiva, susceptible de ser realizada con guantes estériles en la cama del paciente con anestesia local, llamada "test del dedo". Con infiltración anestésica local se realiza una incisión de 2 cm hasta la fascia profunda, la ausencia de sangrado, la ausencia de tensión o resistencia de las partes blandas a la disección con el dedo, la presencia de líquido tipo "agua de lavar platos" o el mal olor indican que el test es positivo y es indicativo de una fascitis necrotizante^{42,43}.

En la literatura se insiste en la necesidad de abordajes quirúrgicos amplios, que excedan ampliamente el área cutánea afectada, pues como se ha comentado anteriormente, la difusión horizontal de la infección a través de la fascia, es mucho mayor que su difusión vertical hacia el plano cutáneo. Del mismo modo, también se recomiendan desbridamientos periódicos y repetidos^{42,43}. En nuestra serie, únicamente el paciente sometido a repetidos desbridamientos quirúrgicos evolucionó favorablemente. En los otros dos pacientes, cuando resultó evidente que el desbridamiento inicial había sido insuficiente, los pacientes ya se encontraban en situación de fracaso multiorgánico y coagulopatía, evolucionando a exitus.

Así pues, el diagnóstico temprano, los cuidados médicos intensivos y el desbridamiento quirúrgico precoz y agresivo, y repetido, son las claves del tratamiento. El tratamiento médico incluye antibioterapia de amplio espectro que cubra cocos aerobios Gram positivos, Gram negativos y anaerobios, y frecuentemente

implica el uso de penicilina asociada a clindamicina. La hipoxia tisular limita enormemente la efectividad de los antibióticos, por lo que se ha descrito en la literatura la utilidad de la terapia de oxígeno hiperbárico. Sin embargo, implica trasladar a un paciente inestable, habitualmente en situación crítica de fallo multiorgánico, por lo que puede ser útil para acelerar el cierre diferido de la herida quirúrgica en el paciente estable, pero su utilidad para salvar la vida del paciente inestable es más controvertida.

El empleo de inmunoglobulina intravenosa ha demostrado disminuir la mortalidad en el síndrome de shock tóxico asociado a fascitis necrotizante, posiblemente al neutralizar la actividad superantigénica del estreptococo beta hemolítico en las citocinas liberadas por los linfocitos T y disminuyendo los niveles plasmáticos del factor de necrosis tumoral e interleuquina 6⁴⁴.

Sin embargo, el desbridamiento quirúrgico extenso, agresivo y repetido es la piedra angular del tratamiento. Intraoperatoriamente permite evidenciar necrosis cutánea, gangrena gasa, con ausencia de sangrado y aspecto desvitalizado de las partes blandas, siendo los planos fasciales fácilmente disecables de forma roma⁴⁵. En aquellos casos de fascitis necrotizante en extremidades, que no se consiguen controlar pese a múltiples desbridamientos quirúrgicos y el paciente permanece inestable en sepsis, debe considerarse siempre la amputación de la extremidad con cambios necróticos irreversibles para intentar salvar la vida del paciente⁴⁶.

La mortalidad de la fascitis necrotizante permanece invariablemente elevada pese al avance en las técnicas de medicina intensiva, y oscila entre el 20 y el 75%⁴⁷. Son factores que predicen la mortalidad un recuento de leucocitos superior a 30x10⁹/l, hiperpotasemia, tiempo alargado de la tromboplastina, niveles altos de aspartato aminotransferasa, acidosis metabólica y bajos niveles de bicarbonato, además de edad avanzada y enfermedad debilitantes subyacentes⁴⁸. El diagnóstico precoz y el tratamiento médico-quirúrgico temprano y agresivo son los factores más determinantes en la supervivencia. Parece que la supervivencia va ligada al desbridamiento agresivo en las primeras 24 horas desde el inicio de la sintomatología.

Conclusiones

La fascitis necrotizante es una grave infección de la fascia y tejidos blandos adyacentes que provoca una toxicidad sistémica importante. Su diagnóstico es difícil, al no existir hallazgos clínicos específicos en los estadios iniciales de la enfermedad. Frecuentemente se confunde con procesos infecciosos banales de piel o partes blandas. Aunque existen múltiples patologías y situaciones de inmunodepresión que podrían favorecer la fascitis necrotizante, su relación casual con la administración de antiinflamatorios no esteroideos aún no ha podido ser demostrada. Ante la sospecha clínica de fascitis necrotizante está indicado el desbridamiento quirúrgico, siendo diagnóstico y terapéutico en sí mismo, no debiendo demorarse por la obtención de pruebas complementarias. La toxicidad sistémica asociada precisa de cuidados de medicina intensiva.

Bibliografía:

1. Parra Caballero P., Perez Esteban S., Patiño Ruiz ME y cols. Revisión Actualización en fascitis necrotizante. *Semin Fund Esp Reumatol* 2012; 13:41-8.
2. Morantes MC, Lipsky B. Flesh-eating bacteria: Return of an old nemesis. *Int J Derm* 1995; 34:461-3.
3. Meleney FL. Hemolytic streptococcus gangrene. *Arch Surg* 1924; 9:317-64.
4. Wilson B. Necrotizing fasciitis. *Am Surg* 1952; 18:416-31.
5. Kaul R, McGeer A, Low DE, Green K, Schwartz B. Population based surveillance for Group A streptococcal necrotizing fasciitis: Clinical features, prognostic indicators, and microbiologic analysis of seventy-seven cases. *Ontario Group A Streptococcal Study. Am J Med* 1997; 103:18-24.
6. Roujeau JC. Necrotizing fasciitis. Clinical criteria and risk factors. *Ann Dermatol Venereol* 2001; 128:376-81.
7. Taviloglu K, Cabioglu N, Cagatay A, Yanar H, Ertekin C, Baspinar I y cols. Idiopathic necrotizing fasciitis: Risk factors and strategies for management. *Am Surg* 2005; 71:315-20.
8. Chen JL, Fullerton KE, Flynn NM. Necrotizing fasciitis associated with injection drug use. *Clin Infect Dis* 2001; 33:6-15.
9. Mok MY, Wong SY, Chan TM, Tang WM, Wong WS, Lau CS. Necrotizing fasciitis in rheumatic diseases. *Lupus* 2006; 15:380-3.
10. Bento-Rodrigues J, Judas F, Pedrosa Rodrigues J y cols. Necrotizing fasciitis after shoulder mobilization and intra-articular infiltration with betametasona. *Acta Med Port* 2013; 26: 456-9.

11. **Virupannavar S, Guggenheim C.** A patient with fatal necrotizing fasciitis following the use of intra-articular sodium hyaluronate injections: a case report. *Case Reports in Medicine* Vol 2013, ID 531794.
12. **Frick S, Cerny A.** Necrotizing fasciitis due to *Streptococcus pneumoniae* after intramuscular injection of nonsteroidal anti-inflammatory drugs: report of 2 cases and review. *CID* 2011; 33:740-4.
13. **Brandao Pitta GB, Medeiros Dantas J, Regueira Pitta M y cols.** Necrotizing fasciitis after influenza vaccine: case report. *J. Vasc Bras* 2011; 10:185-8.
14. **Cho YS, Yang HT, Yim H y cols.** Necrotizing fasciitis following a small burn. *J Korean Surg Soc* 2010; 79:71-4.
15. **Adigun IA, Nasir AA, Aderibigbe AB.** Fulminant necrotizing fasciitis following the use of herbal concoction: a case report. *Journal of Medical Case Reports* 2010; 4:326.
16. **Tang WM, Cheng VC, Lucke L.** Rapidly progressive necrotizing fasciitis following a stonefish sting: a report of two cases. *Journal of Orthopaedic Surgery* 2006; 14:67-70.
17. **Behm-Lopez B, Salas-Herrera I.** El papel de los antiinflamatorios no esteroideos en la producción de fasciitis necrotizante. *AMC* 2002; 44:5-9.
18. **Aronoff DM, Bloch KC.** Assessing the relationship between the use of nonsteroidal antiinflammatory drugs and necrotizing fasciitis caused by group A streptococcus. *Medicine (Baltimore)* 2003; 82:225-35.
19. **Holland C, Jaeger L, Smentkowski U, Weber B, Otto C.** Septic and aseptic complications of corticosteroid injections: an assessment of 278 cases reviewed by expert commissions and mediation boards from 2005 to 2009. *Dtsch Arztebl Int* 2012; 109:425-30.
20. **Giuliano A, Lewis F, Hadley K y cols.** Bacteriology of necrotizing fasciitis. *Am J Surg* 1977; 134:52-7.
21. **Bisno AL, Stevens DL.** Streptococcal infections of skin and soft tissues. *N Engl J Med* 1996; 334:240-5.
22. **Stegmayr B, Bjorck S, Holm S, Nisell J, Rydval A, Settergren B.** Septic shock induced by group A streptococcal infections: Clinical and therapeutic aspects. *Scand J Infect Dis* 1992; 24:589-97.
23. **Goodell KH, Jordan MR, Graham R y cols.** Rapidly advancing necrotizing fasciitis caused by *Photobacterium (Vibrio) damsela*: a hyperaggressive variant. *Crit Care Med* 2004; 32:278-81.
24. **Bross MH, Soch K, Morales R, Mitchell RB.** *Vibrio vulnificus* infection: diagnosis and treatment. *Am Fam Physician* 2007; 76:539-44.
25. **Cook DA, Heiner JP, Rao VK.** Necrotizing candidal fasciitis following hip surgery. *Orthopedics* 1990; 13:768-70.
26. **Jain D, Kumar Y, Vasishtha RK y cols.** Zygomycotic necrotizing fasciitis in immunocompetent patients: a series of 18 cases. *Mod Pathol* 2006; 19:1221-6.
27. **Machado NO.** Necrotizing fasciitis: The importance of early diagnosis, prompt surgical debridement and adjuvant therapy. *North Am J Med Sci* 2011; 3:107-18.
28. **Brown CN, Pollard TC, Iyer S.** Invasive group A streptococcal infection. An update on the epidemiology and orthopaedic management. *J Bone Joint Surg [Br]* 2010; 92-B:763-9.
29. **Wong CH, Wang YS.** The diagnosis of necrotizing fasciitis. *Curr Opin Infect Dis* 2005; 18:101-6.
30. **Patiño JF, Castro D.** Necrotizing lesion of the soft tissue: A review. *World J Surg* 1991; 15:235-9.
31. **Stevens DL.** Invasive group A streptococcus infections. *Clin Infect Dis* 1992; 14:2-13.
32. **Stegmayr B, Bjorck S, Holm S, Nisell J, Rydval A, Settergren B.** Septic shock induced by group A streptococcal infections: Clinical and therapeutic aspects. *Scand J Infect Dis* 1992; 24:589-97.
33. **Fernández Guerrero M.L, Martínez Quesada G, Bernacer Borja M, Sarasa Corral J.L.** La gangrena estreptocócica y la así llamada "enfermedad de las bacterias devoradoras de carne" una infección rara y devastadora. *Rev Clín Esp* 1999; 199:84-8.
34. **Chelsom J, Halstensen A, Haga T y cols.** Necrotizing fasciitis due to group A streptococci in western Norway: incidence and clinical features. *Lancet* 1994; 344:1111-5.
35. **Hsieh T, Samson LM, Jabbour M, Osmond MH.** Necrotizing fasciitis in children in eastern Ontario: a case-control study. *CMAJ* 2000; 163:393-6.
36. **Wong CH, Khin LW, Heng K y cols.** The LRINEC (Laboratory Risk Indicator for Necrotizing Fasciitis) score: A tool for distinguishing necrotizing fasciitis from other soft tissue infections. *Crit Care Med* 2004; 32:1535-41.
37. **Mills MK, Faraklas I, Davis C y cols.** Outcomes from treatment of necrotizing soft-tissue infections: Results from the national surgical quality improvement (NSQIP) database. Presented, in part, at the 62nd annual meeting of the Southwestern Surgical Congress, Tucson, AZ, March 22, 2010.
38. **Su YC, Chen HW, Hong YC y cols.** Laboratory risk indicator for necrotizing fasciitis score and the outcomes. *Aust N Z J Surg* 2008; 78:968-72.
39. **Miranda Bucheli A.** Fascitis necrotizante: revisión de tema. *Acta Colombiana de Cuidado Intensivo* 2011; 11:234-43.
40. **Wall DB, de Virgilio C, Black S y cols.** Objective criteria may assist in distinguishing necrotizing fasciitis from nonnecrotizing soft tissue infection. *Am J Surg* 2000; 179:17-21.
41. **Wysoki MG, Santora TA, Shah RM, Friedman AC.** Necrotizing fasciitis: CT characteristics. *Radiology* 1997; 203:859-63.
42. **Wong CH, Wang YS.** The diagnosis of necrotizing fasciitis. *Curr Opin Infect Dis* 2005; 18:101-6.
43. **Nazir Z.** Necrotizing fasciitis in neonates. *Pediatr Surg Int* 2005; 21:641-4.
44. **Seal DV.** Necrotizing fasciitis. *Curr Opin Infect Dis* 2001; 14:127-32.
45. **Headley AJ.** Necrotizing soft tissue infections: a primary care review. *Am Fam Physician* 2003; 68:323-8.
46. **Ozalay M, Ozkoc G, Akpinar S, Hersekli MA, Tandogan RN.** Necrotizing soft-tissue infection of a limb: clinical presentation and factors related to mortality. *Foot Ankle Int* 2006; 27:598-605.
47. **Taviloglu K, Cabioglu N, Cagatay A y cols.** Idiopathic necrotizing fasciitis: risk factors and strategies for management. *Am Surg* 2005; 71:315-20.
48. **Redman DP, Friedman B, Law E, Still JM.** Experience with necrotizing fasciitis at a burn care center. *South Med J* 2003; 96:868-70.