

# Las fracturas por avulsión de la tuberosidad posterior del calcáneo

## Avulsion fractures of posterior calcaneal tuberosity

A. ARENAS PLANELLES, A. ARENAS MIQUÉLEZ, H. AYALA PALACIOS, A. GARBAYO MARTURET  
SERVICIO DE CIRUGÍA ORTOPÉDICA Y TRAUMATOLOGÍA. HOSPITAL DE NAVARRA. PAMPLONA.

**Resumen.** Se presentan 6 casos de fractura por avulsión de la tuberosidad posterior del calcáneo (fracturas en pico de pato), tratadas todas ellas en nuestro centro, 5 de ellas quirúrgicamente (reducción abierta + osteosíntesis con tornillos). Los resultados han sido satisfactorios en todos los casos tanto en el aspecto cosmético como funcional.

**Summary.** The authors present 6 cases of avulsion fracture of the posterior tuberosity of the calcaneus (beak fractures), treated all of them in our hospital, 5 of them surgically (open reduction + stabilization with screws). The results have been satisfactory in all the cases so much cosmetic like in the functional aspect.

**Introducción.** Las fracturas por avulsión de la tuberosidad posterior del calcáneo son lesiones que se incluyen dentro del grupo de las fracturas simples del calcáneo que no comprometen la zona del tálamo. Desde su descripción por Böhler han sido denominadas también “fracturas en pico de pato” (1-6). Son lesiones raras, con pocos casos publicados en la literatura (1-3,7-13). Rowe y cols, en su revisión publicada en 1963 de 154 fracturas de calcáneo, describieron 6 casos de este tipo de fractura (7). Otros autores han aportado algunos casos en sus trabajos: Lowi, 4 casos (2); Protheroe, 5 casos (3); El Khoury y Kathol, 4 casos en pacientes diabéticos (8); Squires et al., 3 casos (13).

Dada la rareza de esta lesión, el objetivo de este trabajo es presentar 6 casos afectados de dicha fractura, tratados en nuestro hospital desde el año 1989 hasta el año 2003, consiguiéndose en todos ellos un

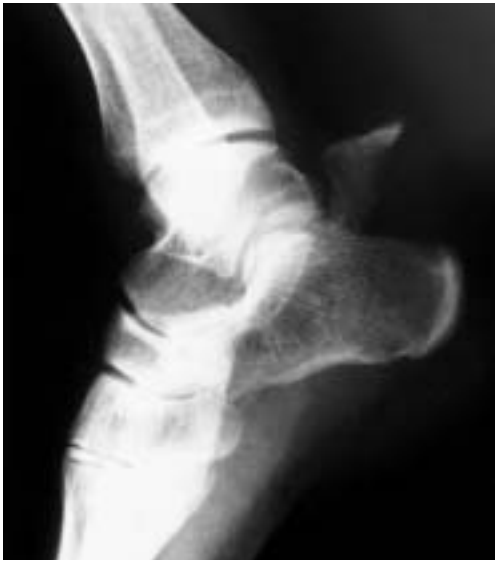excelente resultado, sin dolor y con el restablecimiento de una función totalmente normal.

### Casos clínicos

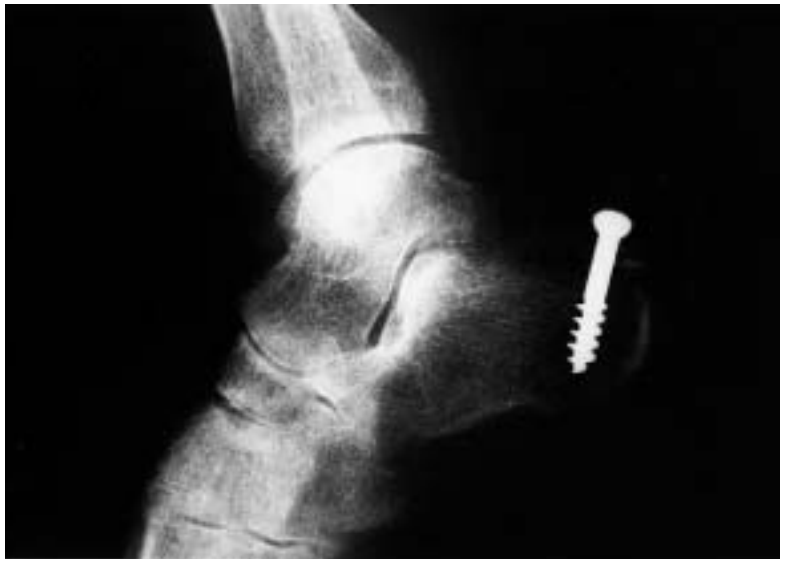#### Caso 1:

Paciente mujer de 54 años de edad que acudió al Servicio de Urgencias por haber sufrido un traumatismo en el tobillo izquierdo por mecanismo de torsión. Refería dolor e incapacidad funcional notable en el tobillo lesionado. Entre sus antecedentes personales destacaba la realización de una histerectomía 8 años antes. En los últimos años había sido diagnosticada de osteoporosis difusa. A la exploración clínica se apreciaba una prominencia ósea notable en la cara posterior del calcáneo izquierdo, doloroso a la palpación. El estudio radiográfico demostró una fractura por avulsión de la tuberosidad posterior del calcáneo izquierdo (Fig. 1). El trata-

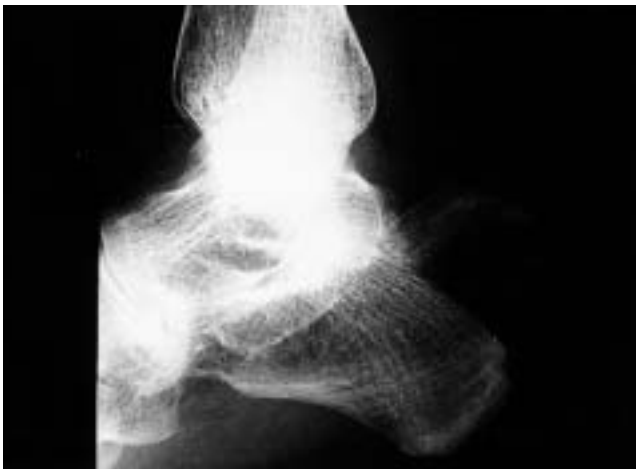**Correspondencia:**  
Antonio Arenas Planelles  
Servicio de Cirugía Ortopédica y  
Traumatología  
Hospital de Navarra  
C/Irunlarrea, s/n  
31008 Pamplona  
e-mail: ajosearenas@yahoo.es



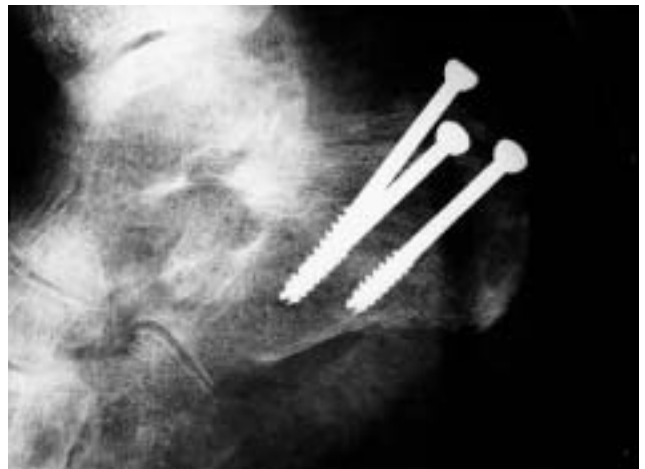**Figura 1.** Radiografía en proyección lateral del pie izquierdo del caso 1 en donde se aprecia la fractura en pico de pato del calcáneo.



**Figura 2.** Control radiográfico del caso 1 realizado a los 6 meses del tratamiento de la lesión.



**Figura 3.** Exploración radiográfica del tobillo izquierdo del caso 2 de la serie (proyección lateral) que muestra la fractura del calcáneo.



**Figura 4.** Estudio radiográfico postoperatorio del caso 2.

miento fue quirúrgico y consistió en una reducción abierta de la fractura y osteosíntesis de la misma mediante un tornillo de esponjosa de 6,5 mm de diámetro. Se aplicó asimismo un yeso en equino durante 3 semanas, seguido a continuación de un vendaje escayolado neutro durante 4 semanas más. En la revisión efectuada a los 6 meses de evolución, la paciente refería encontrarse sin dolor y con una movilidad del tobillo enteramente normal. El control radiográfico realizado en dicha revisión demostraba la correcta consolidación de la fractura (Fig. 2).

### Caso 2:

Paciente mujer de 66 años que consultó por haber sufrido caída con traumatismo indirecto en el tobillo izquierdo. Presentaba una equimosis importante en la zona del talón e incapacidad para la movilización del tobillo. El intento de flexión dorsal del pie despertaba dolor intenso en la zona. El examen radiográfico mostraba una fractura por arrancamiento de la parte posterior del calcáneo muy parecida a la observada en el caso 1 (Fig. 3). Se procedió a la reducción abierta de la fractura y posterior osteosíntesis con 3 tornillos canulados de 4,5 mm de

diámetro (Fig. 4), inmovilizando la extremidad en un vendaje escayolado en equino durante 8 semanas. En el período postoperatorio presentó una atrofia ósea que remitió totalmente tras seguir tratamiento rehabilitador, encontrándose la paciente asintomática a los 7 meses de evolución.

**Caso 3:**

Paciente mujer de 71 años que acudió a nuestro Hospital por haber sufrido un traumatismo por mecanismo de torsión en el tobillo derecho. Presentaba dolor e incapacidad notable para la movilización del tobillo. A la exploración se apreciaba un edema muy severo en toda la zona lesionada, con flictenas hemorrágicas que hubo que evacuar y curar. La radiografía en proyección lateral del tobillo lesionado demostraba la existencia de una fractura por arrancamiento de la tuberosidad posterior del calcáneo (Fig. 5). Durante su ingreso se procedió a la cura de las flictenas, evolucionando éstas a una necrosis cutánea importante en la zona que hizo desaconsejable el tratamiento quirúrgico. Debido a esta complicación, se decidió tratamiento conservador con curas periódicas de la zona necrosada e inmovilización en posición de equino durante 8 semanas, iniciando posteriormente la carga de forma progresiva. En la revisión efectuada a los 8 meses de evolución la paciente refería encontrarse asintomática, siendo posible la marcha de puntillas sin ninguna limitación. El estudio radiográfico realizado en esa fecha mostraba la consolidación de la fractura con elevación de la tuberosidad posterior (Fig. 6).

**Caso 4:**

Mujer de 46 años que sufrió caída de pie desde 1 metro de altura, presentando dolor en el talón derecho. El estudio radiográfico evidenciaba una fractura de la tuberosidad posterior del calcáneo derecho sin desplazamiento fracturario. Debido a las características de la lesión, fue tratada de forma conservadora con un yeso en equino durante 6 semanas, iniciando posteriormente la carga en la extremidad de forma progresiva. Algunos días después de la retirada de la inmovilización, la paciente sufrió un nuevo

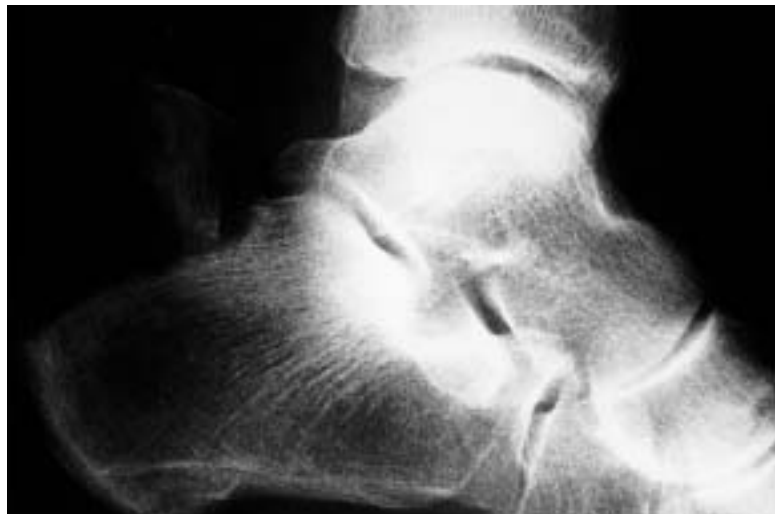


Figura 5. Examen radiográfico en proyección lateral del pie derecho del caso 3 en la que se observa la fractura por avulsión del calcáneo.

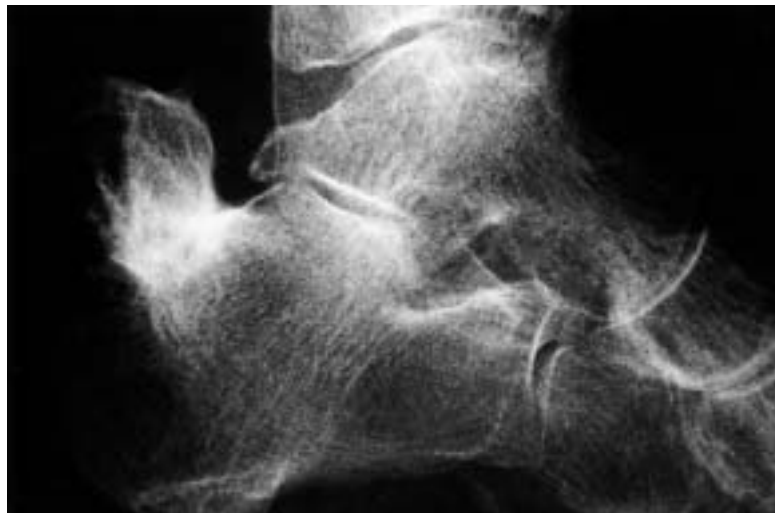
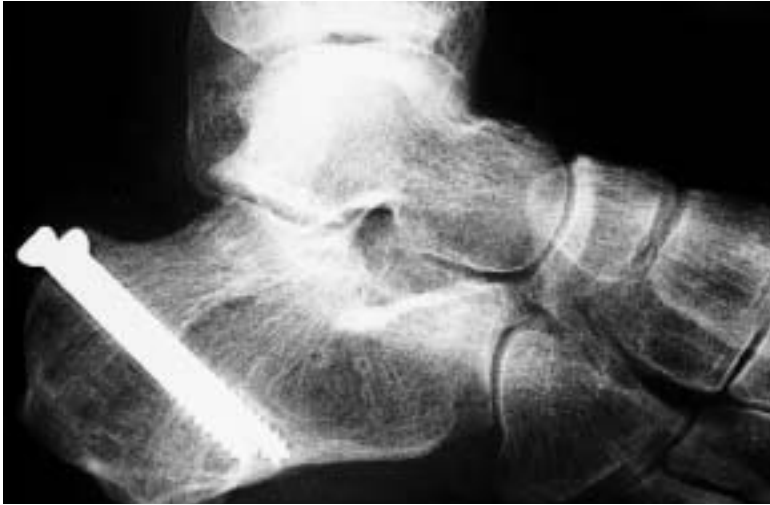
Figura 6. Control radiográfico realizado a los 8 meses de evolución. Se aprecia una consolidación viciosa de la fractura.

traumatismo por torsión del mismo tobillo, presentando dolor intenso e incapacidad para la flexión plantar del tobillo. A la exploración se palpaba una prominencia ósea subcutánea en la cara posterior del talón, muy dolorosa al tacto. El estudio radiográfico ponía de manifiesto una refractura del calcáneo, esta vez con desplazamiento y de características similares a la de los casos anteriores. El tratamiento quirúrgico consistió en la reducción a cielo abierto de la fractura y estabilización con 2 tornillos canulados de 4,5 mm. de diámetro. A esto se asoció una inmovilización con un vendaje escayolado en equino durante 4 semanas, a lo que



**Figura 7.** Radiografía del pie derecho del caso 4 de la serie, realizada en la fecha de la última revisión en consulta. La consolidación de la fractura es correcta.

siguió un yeso en posición neutra 4 semanas más. La evolución postoperatoria fue satisfactoria, con una recuperación funcional completa y sin dolor. El control radiográfico final mostraba una correcta consolidación de la fractura (Fig. 7).

#### **Caso 5:**

Paciente mujer de 71 años de edad que acudió a nuestro Hospital por presentar dolor e incapacidad funcional importante en el pie izquierdo, tras haber sufrido un traumatismo en dicho pie por mecanismo de torsión al realizar un movimiento brusco mientras estaba de puntillas. Entre sus antecedentes había sido diagnosticada de carcinoma de ovario, siendo tratada con quimioterapia y radioterapia. La exploración clínica ponía de manifiesto la existencia de una prominencia ósea subcutánea en cara posterior del calcáneo izquierdo, dolorosa a la palpación. El estudio radiográfico mostraba una fractura por avulsión de la tuberosidad posterior del calcáneo con importante desplazamiento (Fig. 8). Para su tratamiento se procedió a la reducción abierta de la fractura y osteosíntesis con un tornillo canulado de 4,5 mm. de diámetro, con arandela. Se inmovilizó la extremidad con un yeso en equino durante 8 semanas. En la revisión efectuada a los 7 meses de evolución, la paciente refería encontrarse asintomática y con una recuperación funcional completa. El

control radiográfico demostraba la correcta consolidación de la fractura (Fig. 9).

#### **Caso 6:**

Paciente varón de 64 años que acudió a Urgencias por haber sufrido un traumatismo en el tobillo izquierdo por mecanismo de torsión. Refería dolor e impotencia funcional notable en la extremidad lesionada. La palpación de la cara posterior del talón ponía de manifiesto la existencia de una prominencia ósea subcutánea. En el examen radiográfico en proyección lateral se observaba una fractura por arrancamiento de la tuberosidad posterior del calcáneo izquierdo, con importante desplazamiento del fragmento avulsionado (Fig. 10). Se procedió a la reducción abierta de la fractura y estabilización con 2 tornillos canulados de 4,5 mm de diámetro (Fig. 11). Además se inmovilizó la extremidad en un yeso en equino durante 7 semanas. La evolución fue satisfactoria tras la intervención, sin dolor y con una recuperación funcional total a los 6 meses de ocurrida la lesión.

**Discusión.** Las fracturas por avulsión de la tuberosidad posterior del calcáneo son lesiones raras que cuando se presentan lo hacen generalmente en pacientes de edad avanzada (2,3,11,13,14). La edad media de los 9 casos publicados por Lowi (2) y Protheroe (3) fue de 62 años. En los niños la lesión es todavía más rara, y existen tan sólo unos pocos casos apuntados en la bibliografía (6). Respecto al sexo, la lesión es más frecuente en las mujeres (2,3,11,14), tal y como ocurre en los pacientes de nuestra serie. Esta lesión se ve asociada en ocasiones a ciertos trastornos metabólicos como la diabetes, la osteoporosis o la osteomalacia (6,8,9,11-13,15-17). Los pacientes con fallo renal pueden desarrollar un cuadro de osteomalacia que puede favorecer la aparición de estas fracturas (12).

Por lo que se refiere a su morfología, las fracturas del ángulo postero-superior de la tuberosidad mayor del calcáneo pueden ser, según Lelièvre (4), de 2 tipos:

- Tipo 1, denominadas en pico de pato, en las que el fragmento avulsionado es pe-

queño. Estas fracturas asientan por encima de la zona de inserción del tendón de Aquiles en el calcáneo.

- Tipo 2. En éstas, el ángulo postero-superior está arrancado en su totalidad. La línea de fractura termina en la parte posterior a nivel de las tuberosidades plantares del calcáneo.

La fractura representa normalmente una avulsión del tendón de Aquiles con su zona ósea de inserción, que es la parte postero-superior de la tuberosidad mayor del calcáneo (2, 3, 13). En ocasiones, la fractura afecta tan sólo a la parte más proximal de la tuberosidad, y respeta la porción en donde se inserta el tendón de Aquiles (5). El trazo de la fractura que es transversa o semicoronal, separa generalmente la parte superior de la tuberosidad del resto del hueso (2, 3, 15, 17). Sin embargo, esta fractura no afecta más que excepcionalmente la cara articular posterior de la articulación subastragalina (13).

Existen autores que consideran que las fracturas horizontales del calcáneo en pico de pato no alcanzan nunca más del tercio superior de la tuberosidad, y por consiguiente, se encuentran situadas en un lugar más proximal que la inserción del tendón de Aquiles (5). Sin embargo, se ha mostrado en algunos trabajos que el tendón de Aquiles puede presentar una inserción anormalmente proximal, y en este caso, las fracturas en pico de pato son realmente avulsiones de esta inserción anómala (3,5).

El mecanismo de producción de estas lesiones depende, para Lelièvre (4), del tipo de fractura con que nos encontremos. En este sentido, en las fracturas tipo 1 que asientan por encima de la zona de inserción del tendón de Aquiles, no puede considerarse a éste como el responsable del arrancamiento óseo, pero sí como el agente que moviliza el fragmento y lo desplaza hacia arriba y hacia atrás. Por el contrario, en las lesiones tipo 2, dada la localización de la fractura, sí se trata de un arrancamiento por parte del tendón de Aquiles del fragmento fracturado, o de un cizallamiento por el borde posterior del astrágalo.

Se han descrito 3 diferentes mecanismos básicos de producción de la lesión:

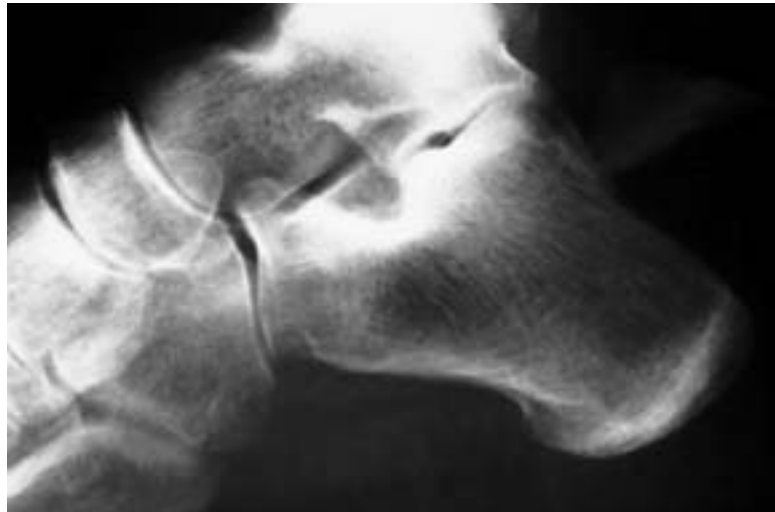

Figura 8. Estudio radiográfico en proyección lateral del tobillo izquierdo del caso 5 de la serie que pone en evidencia el desplazamiento marcado de la fractura.

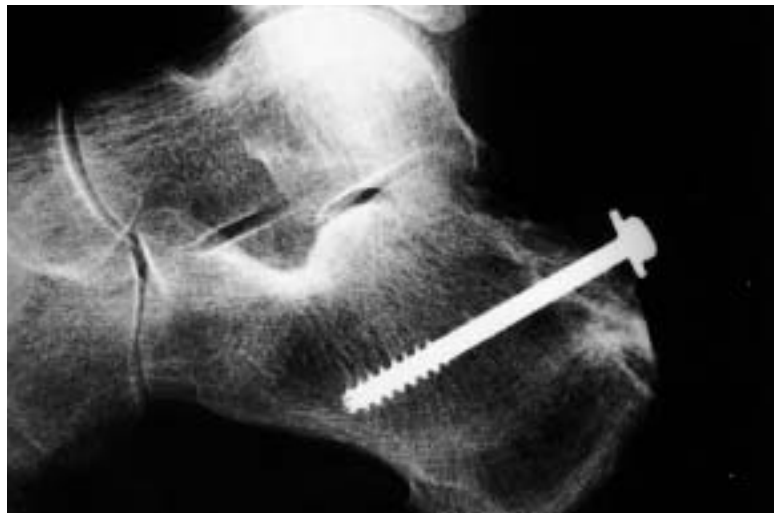

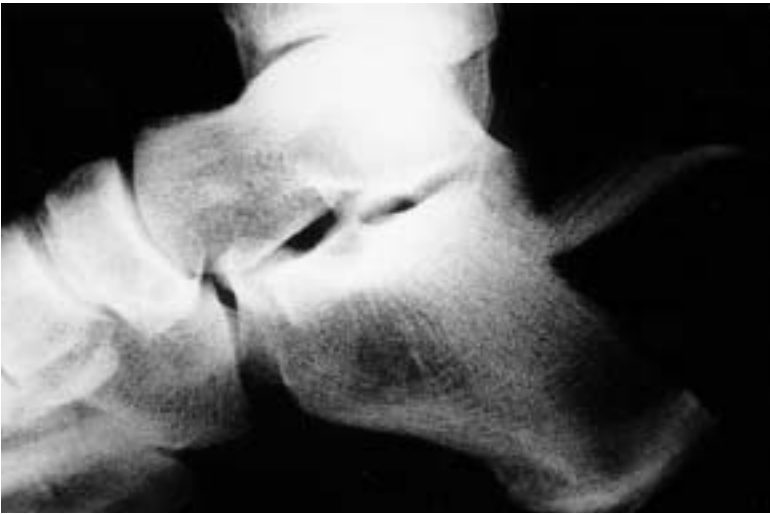Figura 9. Control radiográfico del tobillo izquierdo del caso 5 obtenida en la fecha de la última revisión en consulta.

- Flexión dorsal violenta del pie en un momento de máxima flexión plantar del mismo, como ocurre típicamente en una caída de altura (1,9).

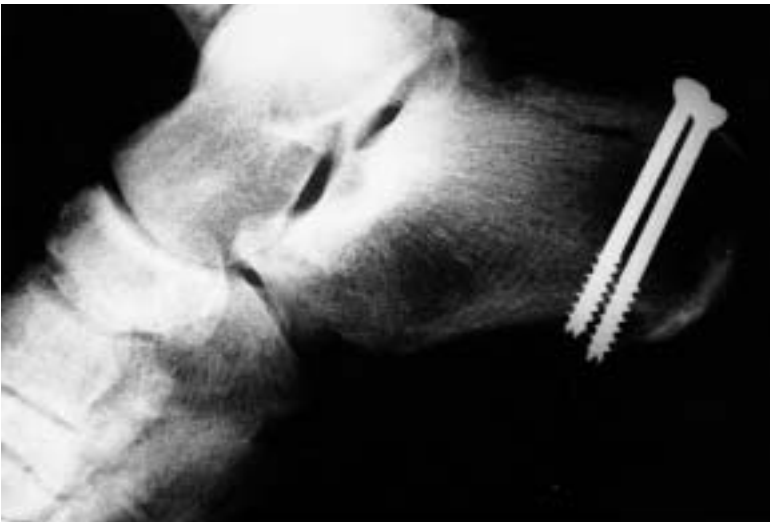- Contracción potente y brusca del músculo tríceps sural asociada a una extensión simultánea de la rodilla. Esta situación puede producirse en el momento de iniciarse una carrera o salto (1,9).

- Tras un traumatismo directo en la parte posterior del pie, como es el caso de un puntapié (1,5,9).

Una lesión parecida a la que analizamos en el presente trabajo, como es la epi-fisiolisis de la tuberosidad del calcáneo en el



**Figura 10.** Exploración radiográfica en proyección lateral del tobillo izquierdo del caso 6 que muestra la fractura por avulsión de la tuberosidad posterior del calcáneo.



**Figura 11.** Estudio radiográfico postoperatorio del caso 6. Se aprecia la correcta reducción de la fractura y su osteosíntesis mediante 2 tornillos de 4,5 m. de diámetro.

niño, se produce probablemente por microtraumatismos repetidos en la zona relacionados con actividades deportivas como saltos, que provocan contracciones súbitas del tríceps, condicionando una separación y desplazamiento de la tuberosidad posterior del calcáneo (18).

Algunos autores han sugerido que un traumatismo mínimo sufrido por un paciente que presenta osteoporosis severa (pacientes de edad, generalmente mujeres), podría ser la causa justificante de esta lesión (2,3,12,13). Cuando esto ocurre, la fractura estaría motivada por el deterioro impor-

tante de la microestructura trabecular en el hueso esponjoso osteoporótico (12,19).

El objetivo del tratamiento de estas lesiones debe ser restaurar la longitud normal del tendón de Aquiles así como la anatomía de la zona (6). De entrada, algunos autores recomiendan recurrir al tratamiento conservador mediante reducción cerrada de la fractura que puede obtenerse flexionando la rodilla y realizando una flexión plantar forzada del tobillo de forma simultánea, a lo que hay que asociar una presión directa con el dedo sobre la porción superior del fragmento avulsionado del calcáneo (6). Una vez conseguida la reducción, se procederá a la inmovilización de la extremidad en un yeso por encima de la rodilla, con el tobillo en 45° de flexión plantar y la rodilla en 45° de flexión, durante 3 semanas. Dicho vendaje escayolado deberá cambiarse posteriormente por otro yeso por debajo de la rodilla con el tobillo en 20° de flexión plantar durante 4 semanas más. A dicha inmovilización habrá que asociar un período de descarga de la extremidad de 7 semanas (6). Si tras un intento de reducción ortopédica bajo anestesia general ésta no se consigue, o si el grado de desplazamiento es tal que pueda sospecharse un trastorno funcional residual, una falta de unión de la fractura o un daño severo de las partes blandas de la zona, entonces los autores recomiendan recurrir a la reducción abierta y fijación interna del fragmento avulsionado (6)

Wilson, en su tratado sobre traumatología, indicaba que cuando la fractura había sido producida por un traumatismo directo y no por una tracción por el tendón de Aquiles, podía ser tratada de forma conservadora mediante reducción ortopédica e inmovilización con un vendaje escayolado en leve flexión plantar del tobillo durante un período de 6 semanas (5). Cuando, por el contrario, la lesión había sido producida por un mecanismo de avulsión por parte del tendón de Aquiles, el tratamiento según este autor debía ser siempre quirúrgico, consistente en una reducción a cielo abierto y estabilización interna del fragmento óseo (5). En aquellos casos en que exista

duda sobre el mecanismo lesional, y por tanto sobre el tipo de lesión que presenta el paciente, Lowy considera que es más prudente proceder a la exploración quirúrgica de la zona lesionada (2).

Para Lelièvre, el tratamiento de estas fracturas depende del tipo morfológico de las mismas (4). En las fracturas tipo 1, para reducirlas es preciso colocar el pie en flexión plantar forzada, y mediante presión directa manual sobre el fragmento desplazado, tratar de reponerlo en su sitio. Tras la reducción, es necesario inmovilizar la extremidad en una bota de yeso con el tobillo en 15° de flexión plantar. En ocasiones, este autor cree conveniente extirpar el pequeño fragmento desplazado (4). En las fracturas tipo 2, el desplazamiento del fragmento avulsionado no es posible reducirlo de forma conservadora y requiere de una reducción abierta y fijación interna mediante un cerclaje de alambre o con un tornillo orientado hacia delante y hacia fuera que debe alcanzar hasta la apófisis mayor y respetar la cortical plantar del calcáneo (4).

Algunos autores consideran indicado preferiblemente el tratamiento quirúrgico, pues en su experiencia el tratamiento ortopédico no consigue una correcta reducción de la fractura ni aporta buenos resultados funcionales (6,12,14). La indicación para el tratamiento quirúrgico de la lesión es el desplazamiento importante del fragmento avulsionado, especialmente en pacientes adultos activos (2,3,13). El propósito de dicho tratamiento es prevenir la pérdida funcional debida al acortamiento del tendón de Aquiles (2,3). Durante la intervención, se procede a la reducción de la fractura a cielo abierto y a la osteosíntesis de la misma mediante tornillos (4-6,13,18), agujas de Kirschner (6), bandas de tensión mediante cerclajes de alambre (1,4,13,14), etc. A estos gestos puede asociarse una elongación del tendón de Aquiles con el fin de dismi-

nuir las fuerzas de tracción sobre el fragmento avulsionado y conseguir de esta forma una reducción más estable (11,12,18). Al practicar la reducción abierta de la fractura, no suele ser necesario exponer la articulación posterior de la subastragalina, lo que permite preservar al máximo las inserciones de las partes blandas en el fragmento avulsionado (13).

Algunos autores han propuesto la reducción de la fractura mediante tracción continua sobre el fragmento óseo arrancado con una aguja de Kirschner durante 6 semanas (1).

Tras la intervención se procede a la aplicación de un yeso por debajo de la rodilla con el pie en ligera flexión plantar y descarga de la extremidad lesionada durante 2 meses (2, 3, 11, 12). Squires et al., en su trabajo publicado en el año 2001, recomiendan un yeso postoperatorio en posición neutra, evitando la posición en flexión plantar por considerarla innecesaria. Para estos autores, es tal la fuerza que aporta el cerclaje utilizado como sistema de osteosíntesis, que incluso podría prescindirse del yeso, requiriendo tan sólo de una descarga de la extremidad por un período de 6 semanas (13). Álvarez Fernández et al. también proponen el uso de un yeso postoperatorio en posición neutra, pues asocian a la osteosíntesis de la fractura una elongación del tendón de Aquiles que alivia la tensión en la zona lesionada (18). En nuestros pacientes, se ha utilizado siempre un yeso por debajo de la rodilla y en flexión plantar del tobillo durante algunas semanas, seguido en ocasiones por un yeso neutro hasta completar el tiempo necesario de inmovilización.

El resultado obtenido tras el tratamiento quirúrgico ha sido normalmente satisfactorio en el plano cosmético y en el aspecto funcional, tanto en las series publicadas (6,13,18), como entre nuestros casos. ■■■■■

## Bibliografía

1. **Böhler L.** Técnica del Tratamiento de las Fracturas. 3ª edición, 2ª reimpresión, Tomo 2º. Barcelona: Editorial Labor SA, 1954, pp. 1400-51.
2. **Lowy M.** Avulsion fractures of the calcaneus. *J Bone Joint Surg* 1969; 51B:494-7.
3. **Protheroe K.** Avulsion fractures of the calcaneus. *J Bone Joint Surg* 1969; 51B: 118-22.
4. **Lelièvre J.** Patología del Pie. 3ª edición. Barcelona: Editorial Toray-Masson SA, 1979, pp. 344-56.
5. **Wilson JN.** Watson-Jones. Fracturas y Heridas Articulares. Tomo II, 3ª edición. Barcelona: Salvat Editores SA, 1980, pp. 1087-104.
6. **Cole RJ, Brown HP, Stein RE, Pearce RG.** Avulsion fracture of the tuberosity of the calcaneus in children. A report of four cases and review of the literature. *J Bone Joint Surg* 1995; 77A:1568-71.
7. **Rowe CR, Sakellarides HT, Freeman PA, Sorbie C.** Fractures of the os calcis. A long-term follow-up study of 146 patients. *J Am Med Assn* 1963; 184:92-3.
8. **El-Khoury GY, Kathol MH.** Neuropathic fractures in patients with diabetes mellitus. *Radiology* 1980; 134:313-6.
9. **Cooper DE, Heckman JD.** The heel of Achilles: calcaneal avulsion fracture from a gunshot wound. *Foot Ankle* 1989; 9:204-6.
10. **Birtwistle SJ, Jacobs L.** An avulsion fracture of the calcaneal apophysis in a young gymnast. *Injury* 1995; 26:409-10.
11. **Itokazu M, Matsunaga T, Yang W, Wada E.** A neglected avulsion fracture of calcaneal tuberosity associated with diabetes mellitus: a case report. *Changgeng Yi Xue Za Zhi* 1996; 19: 277-80.
12. **Martini F, Kremling E, Sell S.** Bilateral atraumatic avulsion fracture of the calcaneal tubercle in osteomalacia during fluoride therapy—a case report. *Acta Orthop Scand* 1999; 70:91-2.
13. **Squires B, Allen PE, Livingstone J, Atkins RM.** Fractures of the tuberosity of the calcaneus. *J Bone Joint Surg* 2001; 83B: 55-61.
14. **Levi N, Garde L, Kofoed H.** Avulsion fracture of the calcaneus: report of a case using a new tension band technique. *J Orthop Trauma* 1997; 11:61-2.
15. **Kathol MH, El-Khoury GY, Moore TE, Marsh JL.** Calcaneal insufficiency avulsion fractures in patients with diabetes mellitus. *Radiology* 1991; 180:725-9.
16. **Biehl WC 3rd, Morgan JM, Wagner FW Jr, Gabriel R.** Neuropathic calcaneal tuberosity avulsion fractures. *Clin Orthop* 1993; 296:8-13.
17. **Hedlund LJ, Maki DD, Griffiths HJ.** Calcaneal fractures in diabetic patients. *J Diabetes Complications* 1998; 12:81-7.
18. **Alvarez Fernandez JL, Villalba Vaquero M, Gomez Cimiano J.** Epi-physiolysis of the great tuberosity of the calcaneum: Brief report. *J Bone Joint Surg* 1989; 71B: 321.
19. **Verlooy H, Westhovens R, Mortelmans L, DeRoo M.** Spontaneous calcaneal fracture in osteoporosis without fluoride therapy. *Clin Nucl Med* 1991; 16:867-8.