

# Schwannoma asintomático del nervio mediano, a propósito de un caso

## Asymptomatic schwannoma of the median nerve. Case report

E. ELENA SORANDO\*, E. GONZÁLEZ PEIRONA\*, A. SOLA CORDÓN\*\*, P. PELEATO GISTAU\*\*, A. AGULLÓ DOMINGO\*.

SERVICIO DE CIRUGÍA PLÁSTICA \*\*. SERVICIO DE CIRUGÍA ORTOPÉDICA Y TRAUMATOLOGÍA \*. HOSPITAL UNIVERSITARIO MIGUEL SERVET. ZARAGOZA.

**Resumen.** El Schwannoma es un tumor benigno, encapsulado, que se origina a partir de las células de Schwann en las vainas de los nervios periféricos. Presentamos un caso de Schwannoma del nervio mediano a nivel del carpo, en una mujer de 67 años. Normalmente estos tumores se manifiestan clínicamente como una masa palpable, con dolor y síntomas neurológicos tales como debilidad, parestesias o trastornos de la sensibilidad, en este caso el Schwannoma se manifestó como un tumor asintomático. El diagnóstico diferencial se realizó con un ganglión del carpo, aunque el diagnóstico definitivo lo dio el estudio histopatológico tras la resección microquirúrgica del Schwannoma. La excisión del tumor pretende preservar el nervio y mantener la integridad anatómica y funcional. Actualmente, 10 meses después del tratamiento quirúrgico, la paciente no presenta ninguna clínica.

**Summary.** Schwannoma is a benign, encapsulated neoplasm whose origin is derived from Schwann cells of the peripheral nerve sheath. An Schwannoma of the median nerve on the wrist of a 67 years old male, is described. These tumors usually present as mobile mass, pain and neurological symptoms just as weakness, paresthesia or sensory disturbances; in this patient, the lesion is an asymptomatic soft-tissue mass. Differential diagnosis achieved with carpal ganglion, but the histological diagnosis reported Schwannoma prior microsurgical excision. Preservation of nerve continuity and the adequate extirpation are the purposes of the therapeutical strategia. Actually, the patient are symptom-free, 10 months after the operation.

### Correspondencia:

Elvira Elena Sorando  
C. Barcelona, nº 27; 2º B  
50017- Zaragoza.  
E-mail: esorando@comz.org

**Introducción.** El Schwannoma es el tumor benigno más frecuente de los nervios periféricos, la localización en el carpo no es frecuente, supone el 1% entre todos los Schwannomas (1,2). La presentación clínica habitual del Schwannoma consiste en la aparición de una tumoración de crecimiento lento y síntomas neurológicos que en el caso de la afectación del nervio mediano se asemeja mucho a la sintomatología del síndrome del túnel del carpo: parestesias, disestesias, pérdida de fuerza y de sensibilidad en el territorio del nervio mediano.

Este caso que presentamos a continuación tiene como peculiaridad la ausencia de sínto-

mas neurológicos, pese al tamaño del tumor (18 mm de diámetro). Consideramos importante incluir al Schwannoma en el diagnóstico diferencial de las masas en este nivel, ya que aunque es poco frecuente, exige un planteamiento terapéutico específico.

**Caso clínico.** Mujer de 67 años que acude a consulta por presentar tumoración en cara volar del carpo derecho, de crecimiento lento (aproximadamente 2 años), sin otra sintomatología acompañante. No antecedentes traumáticos. Otros antecedentes médicos: hipercolesterolemia en tratamiento con lovastatina.

A la exploración clínica se observa una tu-

moración redondeada, homogénea, firme-elástica, de 2 cm de diámetro, poco deslizable, no dolorosa a la palpación, signo de Tinel positivo +/+++.

Como exploraciones complementarias se realizó una ecografía que revelaba lesión pseudoquística profunda sin poder precisar más de su localización o contenido. Se realizó una resonancia magnética que describió un tumor sólido en la continuidad del nervio mediano, de baja densidad y sin realce vascular.

Realizamos la extirpación microquirúrgica del tumor intraneural bajo bloqueo anestésico del plexo braquial e isquemia. Se realizó una incisión cutánea en "S" alargada paralela al eje mayor del tumor, disección subcutánea que deja expuesto el tumor envuelto en su cápsula. La intervención se realizó con microscopio e instrumental microquirúrgico. Se observó el nervio mediano elongado implicado en el tumor. Realizamos disección del tumor separando los grupos fasciculares e individualmente algunos fascículos preservando la continuidad de los mismos.

Tras la resección del tumor se apuso el epineuro en su posición anatómica sujetándolo con 2 puntos sin tensión de Ethilon® de 9/0 con el fin de mantener la estanqueidad y evitar colonización fibroblástica. Tras la sutura cutánea se inmovilizó la muñeca con férula dorsal en 20° de flexión.

El postoperatorio cursó sin incidencias. La férula se mantuvo 3 semanas, tras las cuales la paciente realizó rehabilitación gradual con movilización digital y suave del carpo.

El estudio histológico informó la masa como: Schwannoma (neurilenoma).

Actualmente, tras 10 meses de la intervención, la paciente está asintomática, realiza sus actividades habituales y no hay signos de recidiva tumoral.

**Discusión.** La localización más frecuente del Schwannoma es en el área cérvico-facial, seguida del tronco, extremidad superior, extremidad inferior y por último en mano y muñeca, donde según las series estudiadas (1,3-5), representan entre el 0,2 y el 16 % de todos los Schwannomas. Según nuestra experiencia clínica, consideramos este tipo de tumor como infrecuente y coincidimos en que

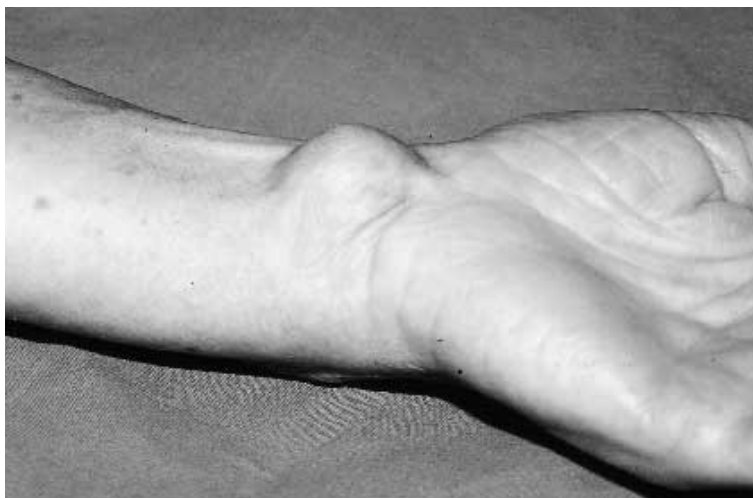

Figura 1. Aspecto clínico del tumor.

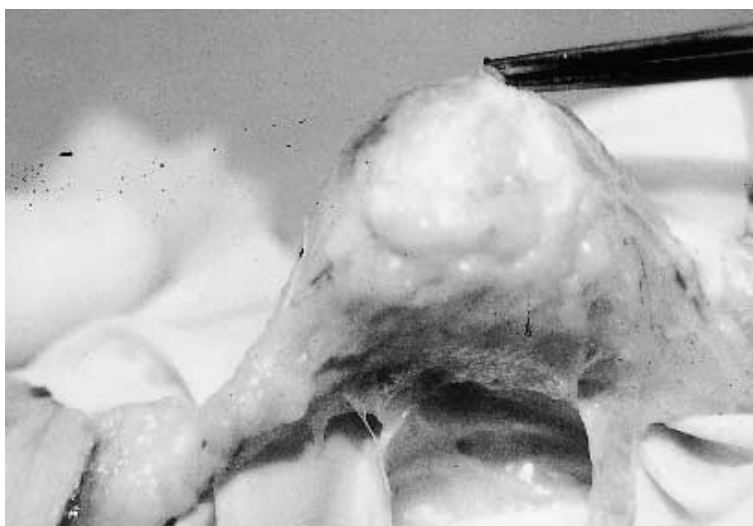


Figura 2. Vista intraoperatoria: morfología del Schwannoma dentro de su cápsula.

la zona cérvico facial representa la ubicación más habitual, y el carpo es en nuestro medio un asiento inusual.

Las manifestaciones clínicas típicas relacionadas por otros autores son: tumor solitario, de crecimiento lento, encapsulado, consistencia firme, localización volar, dolor, alteraciones sensitivas y parestesias. En nuestro caso no existía el dolor ni las manifestaciones neurológicas. White, (6) relata en sus trabajos dolor y parestesias en más del 60 % de los casos, mientras que Stout (1) afirma que el dolor es un síntoma menos frecuente. El signo de Tinel es positivo en menos del 20 % de los casos. En algunos casos los síntomas se deben al crecimiento del tumor dentro del nervio y la escasa distensibilidad con el efecto de presión

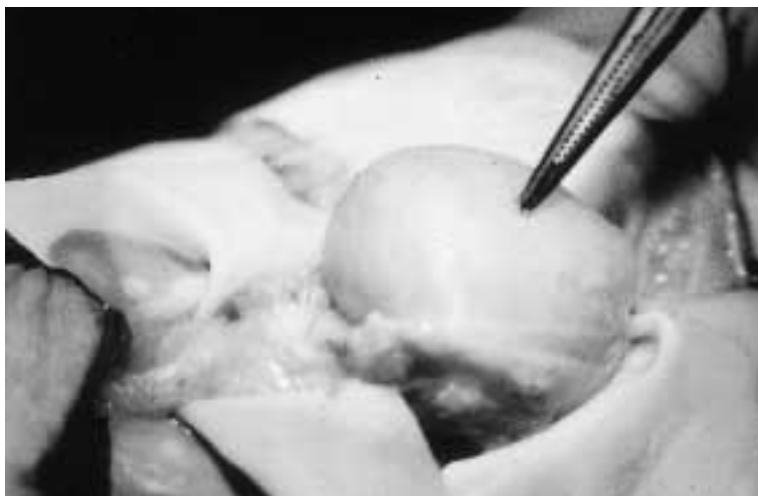


Figura 3. Vista intraoperatoria: morfología del Schwannoma tras disecar la cápsula.



Figura 4. Schwannoma resecado.

sobre el mismo, los casos asintomáticos se deberían al crecimiento lento con elongación y adaptación del perineuro, coexistiendo fascículos intactos con otros empujados por el tumor que ejerce discreta compresión, manteniendo su integridad funcional.

En la bibliografía revisada, los autores coinciden en la dificultad del diagnóstico clínico, y en la inespecificidad de las pruebas diagnósticas. Se destaca la importancia de diagnosticar el Schwannoma intraoperatoriamente por su aspecto morfológico que sí es bastante característico, y evitar ante todo la lesión iatrogénica del nervio afectado.

Estudios complementarios de utilidad son: punción aspiración con aguja fina, permite distinguir el contenido sólido o líquido del tumor, descarta al ganglión pero no diferencia entre los tumores sólidos. La ecografía, la tomografía axial computerizada, la resonancia magnética nuclear también ayudan, pero únicamente el estudio histológico confirma el diagnóstico definitivamente.

Los tumores con los que debemos hacer el diagnóstico diferencial (7) son: ganglión, fibroma de la vaina tendinosa, neurofibroma, neuroma, lipoma, tenosinovitis y otros tumores de partes blandas. El abordaje quirúrgico (5) de cualquier masa sólida, dolorosa o no, localizada en la mano o el carpo debe realizarse con medios de magnificación de imagen, gafas lupa o microscopio. La apariencia del Schwannoma es característica: tumor redondeado, encapsulado, protruyendo dentro del nervio con elongación del mismo. La enucleación del tumor es laboriosa pero posible. ■■■■■

## Bibliografía

1. Rockwell GM, Thoma A, Salama S. Schwannoma of the hand and Wrist. *Plast-Reconstr Surg* 2003; 11:1227-32.
2. Ariyan S. Tumores benignos y malignos de los tejidos blandos de la mano. En: McCarthy JG, May JW, Littler JW, editores. *Cirugía Plástica – La Mano II*. Buenos Aires: Panamericana, 1992. p. 1239-65.
3. Kransdorf MJ. Benign soft-tissue tumors in a large referral population: Distribution of specific diagnosis by age, sex, and location. *AJR Am J Roentgenol* 1995; 164:395.
4. Erlandson RA, Woodruff JA. Peripheral nerve sheath tumors: An electron microscopic study of 43 cases. *Cancer* 1982; 49:273-80.
5. Merle M. Lesiones de los nervios. En: Merle M, Dautel G, Loda G, editores. *Mano traumática – Urgencias*. Barcelona: Masson. 1995. p.235-47.
6. White NB. Neurilenomas of the extremities. *J Bone Joint Surg* 1967; 49A: 1605-12.
7. Thoma A, Rao J, Salama S. Fibroma of tendon sheath of the hand: Clinical and pathological study. *Can J Plast Surg* 2000; 6:239-303.