

Tratamiento de las fracturas y de sus secuelas con el fijador externo Hoffmann II

Treatment of fractures and its consequences with the Hoffman II external fixator

M. MALILLOS TORÁN, A. MARTINEZ MARTÍN, J. CUENCA ESPIERREZ, A. HERRERA RODRÍGUEZ

SERVICIO DE CIRUGÍA ORTOPÉDICA Y TRAUMATOLOGÍA. HOSPITAL UNIVERSITARIO MIGUEL SERVET. ZARAGOZA.

Resumen. Presentamos nuestra experiencia en el tratamiento de las fracturas y de sus secuelas con el fijador externo Hoffmann II. Hemos intervenido 34 pacientes. En el 44% de los casos se trató de fracturas abiertas, en el 44% de fracturas cerradas, y en el resto de pseudoartrosis. El seguimiento medio fue de 14 meses (rango 12-18). En el 85% de los casos, se utilizó el fijador externo como tratamiento definitivo, y en el resto de forma temporal, hasta que las condiciones del paciente o de la lesión mejoraran, y permitieran aplicar un tratamiento definitivo. El tiempo medio de consolidación fue de 21 semanas (rango 6-27) y no hubo ningún caso de pseudoartrosis, ni de lesión vasculonerviosa. Los resultados obtenidos con este fijador externo son satisfactorios, siendo su implantación versátil y sencilla, por lo que recomendamos su uso para el tratamiento de las fracturas.

Summary. We report our experience in the treatment of fractures and its consequences with the Hoffmann II external fixator. We have operated on 34 patients. In 44% of cases there were open fractures, in 44% closed fractures, and the remaining cases were non-unions. The average follow-up was 14 months (range: 12-18). In 85% of cases, we used the external fixator as a definitive treatment, and in the remaining as a temporary treatment, until the patient or injury conditions improved and it could be applied a definitive treatment. The average union time was 21 weeks (range: 6-27) and there were not cases of non-union or nerve or vessel injuries. The obtained results with this external fixator are satisfactory, being its application versatile and easy, therefore we recommend its use in the treatment of fractures.

Correspondencia:

Manuel Malillos Torán, C/ Fernando el Católico nº 50, 5º izquierda
50009 Zaragoza
e-mail: mmalillost@yahoo.es

Introducción. Desde que en 1853 Malgaigne describiera un dispositivo en forma de garra que se usaba de manera percutánea para tratar fracturas de rótula, son innumerables los progresos de la fijación externa tal y como la conocemos en nuestros días (1).

Al igual que los dispositivos para la fijación interna, el instrumental de fijación externa ha evolucionado con gran rapidez durante las últimas dos décadas. Este avance se ha producido gracias a un exhaustivo análisis de las propiedades biomecánicas del fijador externo y a la introducción de biomate-

riales resistentes, ligeros y transparentes a la radiografía (2).

Sin embargo, los principios de la fijación externa han permanecido constantes. El fijador externo continúa utilizándose en la práctica clínica porque proporciona una fijación estable con bajo riesgo en fracturas o articulaciones. Es además regulable, permitiendo la corrección en la traslación, rotación y angulación, y permite el acceso a la extremidad para facilitar el cuidado de la herida y su reconstrucción quirúrgica (2).

El concepto de fijación externa se asocia con el tratamiento de los traumatismos se-

veros o de las fracturas abiertas, siendo ésta de hecho la indicación más habitual. Sin embargo, conforme pasan los años, se van ampliando sus indicaciones terapéuticas.

Con la incorporación al mercado de montajes más dinámicos, versátiles, polivalentes y sencillos de implantar, la fijación externa se puede aplicar tanto para el tratamiento inicial de las fracturas como para sus secuelas.

La indicación más habitual son las fracturas abiertas, las fracturas cerradas con lesión grave de partes blandas, las fracturas conminutas epifisometafisarias y las fracturas inestables de la pelvis.

En el caso de las fracturas abiertas, el fijador externo puede ser el tratamiento definitivo de la fractura, o utilizarse como fijación temporal para estabilizar biológicamente el foco (demarcación y eliminación de tejidos necrosados, control de la infección), y a continuación proceder a una osteosíntesis endomedular.

Si bien la fijación externa se reserva para el tratamiento inicial de traumatismos severos, debemos señalar que también estaría indicado en las secuelas de las fracturas. Entre éstas destacamos la osteomielitis, la pseudoartrosis séptica, el retardo de consolidación, la pseudoartrosis aséptica y las deformidades por consolidación en mala posición (3,4,5).

Por último, la fijación externa también se emplea en el tratamiento de fracturas para las que no existe consenso en cuanto a una modalidad terapéutica en concreto. Sería el caso de las fracturas cerradas del extremo proximal del húmero desplazadas con dos, tres, incluso cuatro fragmentos (6).

El objetivo de este trabajo es presentar nuestra experiencia con el fijador externo Hoffmann II en el tratamiento de las fracturas y de sus secuelas.

Material y método. Entre Enero de 2001 y Junio de 2002 se intervinieron en nuestro centro de Cirugía Ortopédica y Traumatología del Hospital Universitario Miguel Servet de Zaragoza un total de 34 pacientes (Tabla 1) en los que se usó el fijador externo Hoffmann II.

Se trata de un estudio retrospectivo tipo series de casos en el que los criterios de inclusión fueron las fracturas abiertas, fracturas cerradas, las pseudoartrosis, los retardos de consolidación y las pseudoartrosis sépticas, en pacientes mayores de 14 años, a los que se le hubiera implantado un fijador externo Hoffmann II y realizado un seguimiento en nuestro centro hasta la resolución de la fractura.

Se excluyeron por lo tanto, todos aquellos casos que no pudieran ser evaluados en el postoperatorio por tener que trasladarlos a otros centros o haber sido amputados.

Fueron un total de 24 varones (71%) y 10 mujeres (29%), con una edad media de 45 años (rango:16-86).

El seguimiento medio fue de 14 meses (rango: 12-18). En todos los casos el seguimiento fue hasta la resolución de la fractura.

El 44% de los casos fueron fracturas abiertas (15 casos), de las que el 18% (6 casos) eran grado II, 18% (6 casos) grado IIIA y 9% (3 casos) grado IIIB, según la clasificación de Gustilo-Anderson (7,8).

El 44 % fueron fracturas cerradas (15 casos), de las que 11 casos (32%) tenían afectación tisular (fundamentalmente fracturas de tibia y pión tibial) según la clasificación de Tscherny y Goetzen (9).

El 12 % (4 casos) fueron pseudoartrosis, donde 3 eran sépticas y 1 aséptica.

El mecanismo lesional se clasificó en procesos de alta energía (28 casos, 82%), como son los accidentes de tráfico, y de baja energía, como son caída por las escaleras (3 casos), desde una silla de ruedas (1 caso), caída en la bañera (1 caso) y espontáneas (1 caso).

Todos los casos fueron evaluados preoperatoriamente con estudio radiográfico adecuado, encontrando la siguiente distribución: 6% en húmero proximal (2 casos, que fueron fracturas cerradas), 3% húmero distal (1 caso de fractura abierta grado IIIB), 3% cúbito proximal (1 caso de pseudoartrosis séptica por *Staphylococcus aureus*), 9% fémur distal (3 casos: 2 casos de fracturas cerradas y 1 caso de pseudoartrosis aséptica), 23% tibia proximal (8 ca-

Tabla 1.
Relación de casos tratados con fijador externo Hoffmann II

Caso	Edad	Sexo*	Patología	Tipo de tratamiento	Complicaciones
1	56	H	Fractura abierta II, tibia y peroné	Temporal, enclavado a las 4 semanas	Südeck
2	86	M	Fractura cerrada, supracondílea de fémur	Definitivo	No
3	51	H	Pseudoartrosis séptica, cúbito proximal	Definitivo	No
4	72	H	Fractura cerrada, pilón tibial	Definitivo	No
5	47	H	Pseudoartrosis séptica, pilón tibial	Artrodesis de tobillo. Definitivo	No
6	51	H	Fractura abierta II, pilón tibial	Definitivo	Artrosis postraumática.
7	58	M	Fractura cerrada, pilón tibial	Definitivo	Consolidación en valgo de 10°, artrosis postraumática
8	34	M	Fractura cerrada, tibia y peroné, parapleja	Definitivo	No
9	39	H	Pseudoartrosis séptica, tibia y peroné	Definitivo	Tras retardo de consolidación requirió injerto
10	57	H	Fractura cerrada, tibia y peroné proximal, parapleja	Definitivo	No
11	32	H	Fractura cerrada, pilón tibial	Definitivo	No
12	68	M	Fractura cerrada, pilón tibial	Definitivo	Artrosis. Postraumática.
13	81	M	Fractura cerrada, pilón tibial	Definitivo	No
14	29	H	Fractura abierta IIIA, tibia y peroné	Definitivo	No
15	16	H	Fractura cerrada, subcapital húmero	Definitivo	No
16	67	H	Fractura cerrada, tibia proximal	Definitivo	No
17	26	M	Pseudoartrosis aséptica, supracondílea de fémur	Definitivo	Rigidez de rodilla.
18	24	H	Fractura abierta IIIB, humero distal	Temporal, luego osteosíntesis con placa e injerto de cresta iliaca	Rigidez de codo.
19	27	H	Fractura cerrada, pilón tibial	Definitivo	Artrosis postraumática.
20	48	M	Fractura cerrada, pilón tibial	Definitivo	No
21	67	H	Fractura cerrada, pilón tibial	Definitivo	Artrosis postraumática.
22	61	H	Fractura abierta IIIB, tibia	Definitivo	No
23	28	H	Fractura abierta II, pilón tibial	Definitivo	No
24	62	H	Fractura abierta II, pilón tibial	Definitivo	No
25	19	H	Fractura abierta IIIA, tibia	Temporal, luego enclavado a las 6 semanas	No
26	25	H	Fractura abierta IIIA, tibia	Temporal, luego enclavado a las 8 semanas	No
27	18	H	Fractura abierta II, pilón tibial	Definitivo	No
28	80	M	Fractura abierta II, pilón tibial	Definitivo	No
29	45	H	Fractura cerrada, supraintercondílea de fémur	Definitivo	Rigidez de rodilla, artrosis postraumática.
30	27	H	Fractura abierta IIIA, tibia	Definitivo	No
31	27	H	Fractura abierta IIIA, tibia	Definitivo	No
32	18	H	Fractura abierta IIIA, tibia y peroné distal	Temporal, luego injerto de cresta iliaca y osteosíntesis endomedular a los 3 meses	Pseudoartrosis que requirió nuevo injerto más clavo endomedular.
33	38	H	Fractura cerrada, subcapital húmero	Definitivo	No
34	33	M	Fractura abierta IIIA, pilón tibial	Definitivo	No

*H: hombre; M: mujer

5 fracturas abiertas, 2 fracturas cerradas y 1 caso de pseudoartrosis séptica por Pseudomonas), 12% tibia distal (4 casos: 3 fracturas abiertas y 1 cerrada) y por último 44% a nivel de la articulación tibio-peroneo-astragalina (15 casos: 6 fracturas abiertas, 8 cerradas y 1 caso de pseudoartrosis séptica) (Fig. 1A, 1B, 1C, 2A y 2B).

En el 85% de los casos el fijador exter-

no se uso como tratamiento definitivo (29 casos), retirándose tras la resolución del caso. En el resto se uso de forma temporal hasta que las condiciones del paciente o la lesión permitiera realizar un tratamiento definitivo, como por ejemplo una osteosíntesis endomedular.

En cuanto a la técnica quirúrgica, comentaremos que en todos los casos los fija-

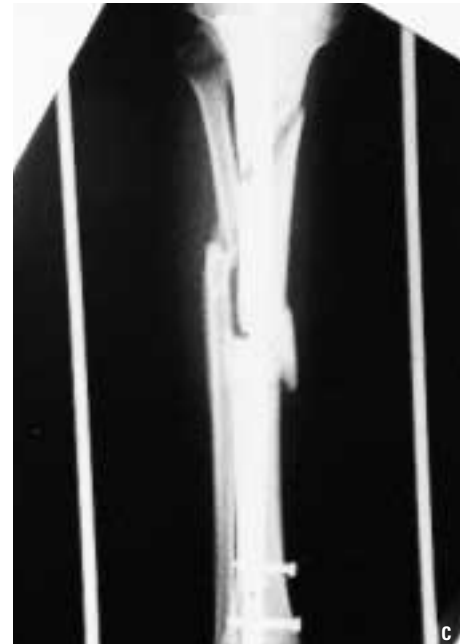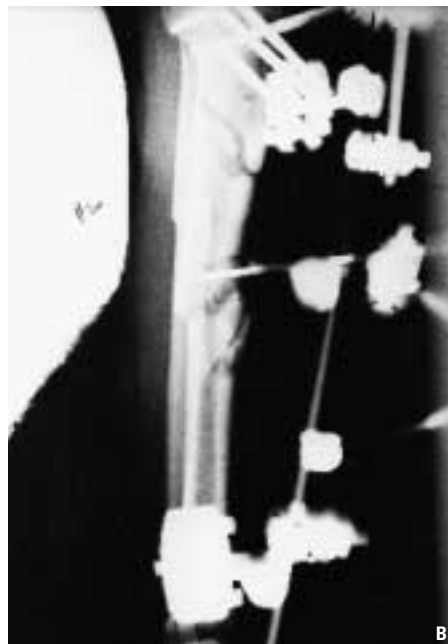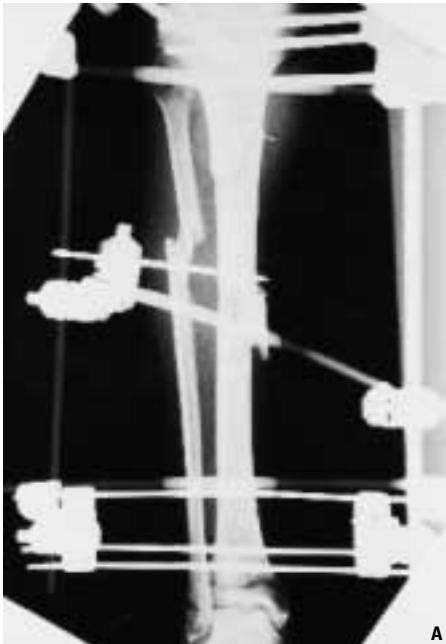


Figura 1A y 1B. Fractura abierta IIIA de tibia en la que el fijador se utilizó de forma temporal.

Figura 1C. Mismo caso anterior en el que se colocó un clavo.

dores externos fueron tipo Hoffmann II y se colocaron con ayuda de un intensificador de imágenes, y en el caso de fracturas abiertas y cerradas con afectación tisular, la intervención se realizó en las primeras 24 horas desde su ingreso.

En el quirófano, previa aplicación del fijador externo, se realizó una reducción cerrada en todas aquellas fracturas cerradas y en las fracturas abiertas se utilizó la herida para reducir manualmente cuando era necesario. Las fichas se introdujeron en cualquier dirección espacial ya que este fijador tiene la versatilidad suficiente como para poder solidarizarlos. Una vez estabilizados las fichas proximales y distales con las piezas del fijador externo, es posible la manipulación directa del foco de fractura consiguiendo reducciones de fracturas desplazadas que por manipulación de la extremidad afectada serían irreducibles. Todas las fracturas abiertas fueron revisadas en su totalidad, con escisión de los tejidos blandos desvitalizados y de los fragmentos óseos desperiostizados, y lavado abundante con suero fisiológico.

En 2 casos se combinó con dispositivos de fijación interna (agujas de Kirschner) para aumentar la estabilidad de la reducción de las fracturas.

En el postoperatorio, se realizaron cu-

ras diarias de los anclajes con soluciones antisépticas y limpieza local de los seromas, que son habituales a nivel de las entradas de los tornillos en los primeros días. La movilización de las articulaciones colindantes comenzó tan pronto como la evolución de las partes blandas lo permitiera. Se instauró un programa de rehabilitación con ejercicios tanto pasivos como activos, y tan pronto como fue posible, se autorizó la sedestación.

Todos los casos recibieron profilaxis antibiótica perioperatoria hasta 48 horas en el caso de fracturas cerradas. En las fracturas abiertas se mantuvo el tratamiento antibiótico según la evolución postoperatoria entre 1 y 3 semanas.

Todos los pacientes fueron evaluados clínico y radiográficamente de forma periódica, registrándose el tiempo hasta la consolidación, es decir hasta la aparición de puente óseo. La valoración clínica de los resultados se hizo atendiendo a parámetros tales como la presencia e intensidad del dolor, trastornos tróficos de la piel y rigidez articular. Para la valoración radiográfica de los resultados se tuvo en cuenta la alineación de la fractura en planos antero-posterior y lateral y los signos de consolidación. Así mismo se tuvo en cuenta la aceptabili-

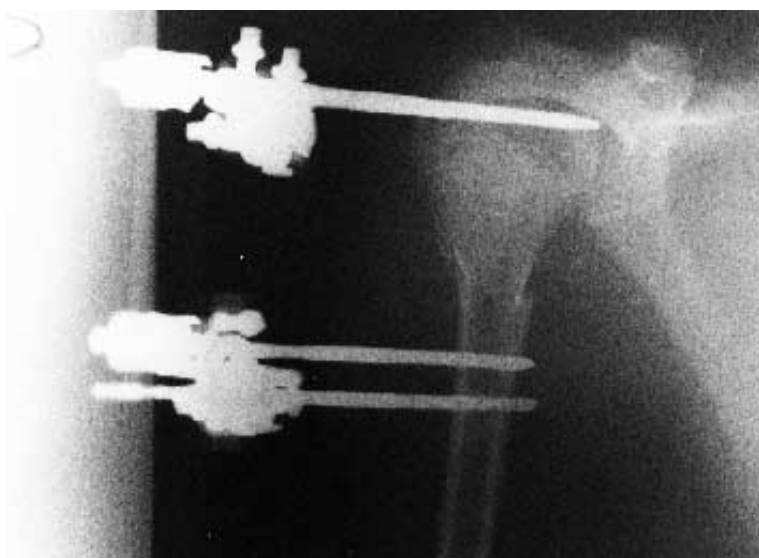

Figura 2A. Radiografía de fractura subcapital de húmero. Control inmediato.

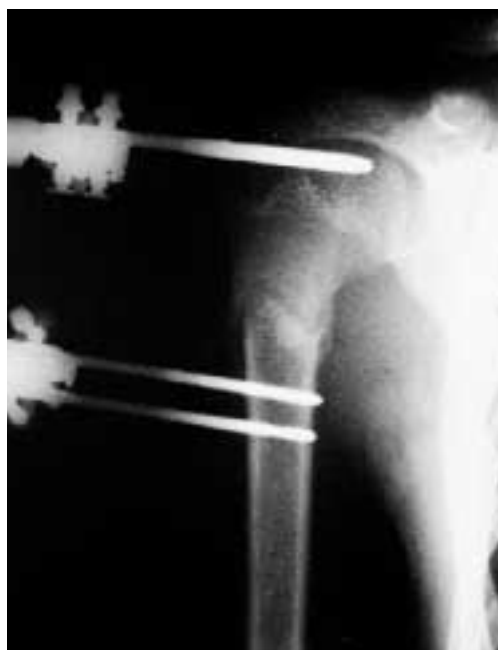

Figura 2B. Radiografía de esta fractura subcapital de húmero en la que se observa callo suficiente para retirar el fijador.

dad del dispositivo por parte del paciente y su satisfacción con los resultados.

En el caso de dispositivos aplicados en el miembro inferior, se autorizó la deambulación con bastones ingleses sin apoyar la extremidad hasta evidenciar datos de consolidación ósea radiológica a partir de la cual se permitió la carga progresiva hasta la consolidación completa; la consolidación se consideró completa cuando existía conti-

nuidad ósea cortical radiográfica y el apoyo era indoloro.

Los fijadores se mantuvieron hasta la comprobación radiográfica de consolidación. Antes de retirarlo se procedió a aflojar el montaje y se comprobó la estabilidad intrínseca de la fractura. Si ésta era aceptable se retiró el montaje. Tras ello se mantuvo la inmovilización mediante un yeso u ortesis durante un tiempo variable. El tiempo de permanencia del montaje osciló entre 5 semanas y 7 meses.

Se operaron 3 casos de fracturas cerradas en pacientes parapléjicos, con la siguiente distribución: una en tibia y peroné proximal, otra en tibia y peroné distal y la última a nivel del pilón tibial. En uno de los casos el mecanismo lesional fue de alta energía (accidente de tráfico), y en los otros dos de baja energía (caída en la bañera y caída desde la silla de ruedas).

Se realizó un análisis estadístico descriptivo, empleando los programas Microsoft Acces 2000 y SPSS para la elaboración de una base de datos y tratamiento estadístico respectivamente.

Resultados. En el 94% (32 pacientes) de los casos se aceptó favorablemente por parte del paciente el dispositivo de fijación externa. La aceptación del fijador por los pacientes fue buena en base la escasa incapacidad que les produjo durante el tratamiento. El 71% de los pacientes (24 casos) se mostraron satisfechos con los resultados obtenidos.

El tiempo de consolidación medio fue de 21,1 semanas (rango: 6-27).

La estabilidad del montaje fue eficaz en el 100% de los casos, permitiendo una rehabilitación precoz. Se retiró el fijador cuando existieron indicios radiológicos de formación de callo óseo.

En el 100% de los casos hubo drenaje hemático-seroso a través del abordaje cutáneo de los tornillos en las dos primeras semanas tras la implantación del fijador. En 3 pacientes (9%) aparecieron infecciones superficiales que se trataron con antibioterapia tópica y oral, resolviéndose en su totali-

dad. No hubo ningún caso de infección profunda del foco, ni de osteítis.

Entre las complicaciones no hubo ningún caso de lesión vasculonerviosa debida a la incorrecta introducción de tornillos, tampoco hubo ninguna fractura en el hueso al que se anclaba el fijador. Fue necesario retirar los tornillos en dos pacientes (6%) por intolerancia de los mismos; curiosamente en ambos casos se trataba de pacientes parapléjicos y ya se había conseguido la consolidación.

Así mismo hubo 4 aflojamientos de tornillos en tres pacientes diferentes (9%): dos de ellos parapléjicos y el otro anciano de 86 años. Es de suponer que la debilidad del hueso en este tipo de pacientes justifique estos aflojamientos.

En los casos en los que el fijador se empleó como tratamiento definitivo, los tiempos medios de consolidación radiográfica fueron los siguientes: en subcapitales de húmero 42 días (rango: 39-45), en el fémur 98 días (rango: 90-110), en tibia y pión tibial 161 días (rango: 123-190).

En todos los casos en los que se usó de forma temporal (5 casos, 15 %), se trataba de fracturas abiertas: una afectaba al húmero distal (grado IIIB de Gustilo-Anderson) y el resto a la diáfisis tibial (un grado II y tres grados IIIA). En todos los casos de fractura de tibia, se substituyó el fijador por una osteosíntesis endomedular en un tiempo medio de 54 días (rango: 28-90 días). Una de las fracturas de tibia que evolucionó hacia un retardo de consolidación que se enclavó a los 3 meses, y en el resto, el tiempo hasta el enclavado no superó las 8 semanas. En el caso de la fractura de húmero abierta IIIB, se retiró el fijador y las agujas de Kirschner endomedulares substituyéndose por osteosíntesis interna con placa atornillada e injerto de cresta iliaca una vez que las lesiones de las partes blandas lo permitieron.

Hubo un caso de distrofia simpática refleja (3%) (Tabla 1).

En lo referente al proceso de consolidación, hubo dos casos de retardo de consolidación (6%). Uno de ellos requirió injerto

de cresta iliaca, consolidando posteriormente, y en el otro, fue necesario enclavar a los 3 meses. Por último hubo un caso de consolidación defectuosa (3%) en valgo de 10° en una fractura de pión tibial.

Hubo tres casos de rigidez articular (9%): dos de ellos afectaban a la rodilla (fracturas de fémur distal) y una al codo (fractura de húmero distal). En seis casos se desarrolló artrosis postraumática (18%) (5 casos correspondían a fracturas articulares del pión tibial y una al fémur distal).

En cuanto al grado de dolor, observamos que en 2 casos era constante (6%) y coincidía con los dos retardos de consolidación, en 7 casos era ocasional (21%), y en el resto (73%), no presentaron dolor en el momento de la última evaluación.

No se registró ningún caso de embolia grasa ni de trombosis venosa profunda.

Discusión. A pesar de que las indicaciones de la fijación externa han aumentado en los últimos años, nosotros la hemos empleado fundamentalmente para el tratamiento de los traumatismos severos y las fracturas abiertas. Sin embargo también lo hemos usado, de forma ocasional, en el tratamiento de fracturas cerradas de baja energía con muy buenos resultados. En efecto, las dos fracturas subcapitales de húmero consolidaron en un tiempo medio de 6 semanas y con un excelente resultado funcional. Coincidimos por lo tanto con la mayoría de los autores que reservan las técnicas de fijación externa para el tratamiento de traumatismos severos pero que también forma parte del arsenal terapéutico del cirujano a la hora de abordar otro tipo de lesiones (2-6,10,11).

En nuestra experiencia, no hemos empleado los dispositivos de fijación externa para corregir consolidaciones viciosas, ya que hemos obtenido resultados satisfactorios con técnicas de fijación interna.

Como comentamos con anterioridad, los buenos resultados de la fijación externa en el tratamiento de secuelas de las fracturas han hecho que se amplíen sus indicaciones a los casos de pseudoartrosis sép-

tica (3-5). En nuestra serie, en los tres casos de pseudoartrosis séptica tratados con fijador externo hemos conseguido la consolidación ósea.

Sabemos que una de las complicaciones más frecuente, en las fracturas tratadas con fijadores externos, es el aflojamiento de los tornillos (12). Sin embargo, en nuestra experiencia, esta complicación prácticamente no se ha dado. Esto se podría explicar por la técnica de introducción de los tornillos. En todos los casos hemos pre-perforado los orificios y los hemos introducido a mano para evitar la necrosis térmica.

Hemos comprobado que en todos los pacientes hay una supuración serohemática, que al igual que en otras series es autolimitada a las primeras semanas postintervención (4). En nuestra experiencia no ha habido ningún caso de osteomielitis secundaria a la introducción de los tornillos del fijador externo. En la bibliografía se observa un porcentaje de osteomielitis crónica que oscila entre el 0% y el 4% (12).

Se pueden producir lesiones de nervios y vasos durante la colocación del fijador externo. Muchos tornillos se insertan a través de incisiones pequeñas y para minimizar al máximo este riesgo debemos conocer la anatomía de la sección transversal (13) y planificar la intervención. De este modo no hemos provocado ninguna lesión vasculonerviosa en nuestros pacientes.

En lo referente al proceso de consolidación, hemos obtenido unos tiempos medios de consolidación semejantes a otras series (14) cuyo tratamiento fue la osteosíntesis endomedular (15). De este modo, pensamos que en el proceso de consolidación no solamente influye el dispositivo empleado, sino también las características del traumatismo.

La fijación externa se asocia con un alto porcentaje de pseudoartrosis y de retardo de consolidación. Sin embargo debemos tener en cuenta que es una técnica que se aplica con mayor frecuencia en traumatismos severos donde el proceso de consolidación se ve afectado por la importante disminución de las fracturas y el daño severo

de las partes blandas, dos circunstancias que están directamente relacionada con estas complicaciones. No hemos tenido ningún caso de pseudoartrosis, pero si dos retardos de consolidación.

En las fracturas articulares de nuestra serie, tratadas con el fijador externo, la secuela más frecuente ha sido la artrosis postraumática y la disminución del balance articular. Este dato no nos llama la atención, puesto que era de esperar, y en la mayoría de los pacientes se conservan rangos de movilidad funcionales.

Los dispositivos de fijación externa se pueden emplear como tratamiento definitivo que se mantendrían hasta la resolución del proceso, o bien como tratamiento temporal, en el que en un segundo tiempo se sustituirían por dispositivos de fijación interna. De este modo, se puede tratar inicialmente una fractura con fijación externa hasta que mejoren las condiciones biológicas del paciente o del tejido para en un segundo tiempo utilizar una fijación interna (16). Al igual que en otras series, la osteosíntesis interna más empleada en nuestra experiencia ha sido la endomedular, y solo en un caso se empleo una placa atornillada.

Por otro lado, no debemos olvidar que se pueden combinar técnicas de fijación interna con fijación externa en una misma intervención. En efecto esto se puede realizar en el tratamiento inicial de una fractura articular que por sus características requiera una mayor reducción que solo con la fijación externa no se conseguiría (17).

Elegimos el fijador externo Hoffmann II para tratar este tipo de lesiones por ser técnicamente sencillo de implantar, versátil y cómodo para el paciente. Desde el punto de vista técnico los tornillos se pueden colocar independientemente unos de otros. Permite una aceptable visualización de la fractura y de las partes blandas, facilitando el acceso a éstas últimas y por lo tanto el cuidado postoperatorio, debido al tamaño ajustado de sus componentes. La versatilidad del instrumental hace que se pueda aplicar en un gran número de patrones de fractura y si el caso lo requiere

cuenta con la posibilidad de emplear clavos transfixiantes y barras en semicírculo para crear montajes híbridos. Acepta por lo tanto un gran número de configuraciones posibles según la necesidad del caso, y los tiempos de montaje son aceptables. Se pueden elegir barras con diferente grado de elasticidad cuando nos interese adaptar el grado de rigidez en una determinada fractura sin que por ello perdamos la estabilidad del montaje.

En diferentes trabajos publicados se ha llegado a la conclusión de que no existen diferencias significativas en cuanto a resultados clínicos entre los diferentes dispositi-

vos de fijación externa disponibles en el mercado (18).

Estéticamente es un montaje poco aparatoso y por lo tanto bien tolerado por el paciente.

Es un tipo de fijador que no se limita exclusivamente al paciente politraumatizado crítico, si bien su uso en estos pacientes facilita enormemente los cuidados de enfermería al permitir los cambios posturales con total libertad (6).

Por todo lo expuesto, pensamos que el fijador externo Hoffmann II cumple los requisitos que se deben esperar de un fijador externo. ■■■■■

Bibliografía

- Sisk TD.** External fixation. Historic review, advantages, disadvantages, complications, and indications. *Clin Orthop* 1983; 180:15-22.
- Madhav A, Karunakar, Michael J, Bosse.** Principios de la fijación externa. En: Rockwood and Green's. fracturas en el adulto. Quinta edición. Marban 2003; p.231-44.
- Paley D, Chaudray M, Pirone AM, Lentz P, Kautz D.** Treatment of malunions and mal-nonunions of the femur and tibia by detailed preoperative planning and the Ilizarov techniques. *Orthop Clin North Am* 1990; 21: 667-91.
- Júpiter JB, First K, Gallico GG, May JW.** The role of external fixation in the treatment of posttraumatic osteomyelitis. *J Orthop Trauma* 1988; 2: 79-93.
- Slätis P, Paavolainen P.** External fixation of infected non-union of the femur. *Injury* 1985; 16: 599-604.
- Sola R, Arenas A, Tejero A, Elía F, Garbayo A.** Fracturas proximales del húmero tratadas con fijador externo de Hoffmann. *Avances Traum* 2002; 32: 79-284.
- Gustilo RB, Anderson JT.** Prevention of infection in the treatment of one thousand and twenty-five open fractures of long bones; Retrospective and prospective analyses. *J Bone Joint Surg* 1976; 58A: 453-8.
- Madhav A., Karunakar, Michael J, Bosse.** Principios de la fijación externa. En: Rockwood and Green's. fracturas en el adulto. Quinta edición. Marban 2003; p.289-90.
- Tscherne H, Goetzen L.** Fractures with soft tissue injuries. Berlin: Springer-Verlag. 1984.
- Drenth DJ, Klasen HJ.** External fixation for phalangeal and metacarpal fractures. *J Bone Joint Surg* 1998; 80B: 227-30.
- Tu YK, Lin CH, Su JI, Hsu DT, Chen RJ.** Unreamed interlocking nail versus external fixator for open type III fractures. *J Trauma* 1995; 39:361-7.
- Green SA.** Complications of external skeletal fixation. *Clin Orthop* 1983; 180:109-16.
- Faure C, Merloz P.** Transfixation: atlas of anatomical sections for the external fixation of limbs. Berlin: Springer-Verlag. 1987.
- Court-Brown CM, McQueen MM, Quaba AA, Christie J.** Locked intramedullary nailing of open tibial fractures. *J Bone Joint Surg* 1991;73B: 959-64.
- Cebrián R, Sanz J, Lizaur A, Gracia I.** Tratamiento de las fracturas abiertas de la tibia mediante fijación externa. Estudio de las complicaciones. *Rev Ortop Trauma* 1998; 42: 351-5.
- Nowotarski PJ, Turen CH, Brumback RJ, y cols.** Conversion of external fixation to intramedullary nailing for femoral shaft fractures in polytrauma patients. Presentado en 1998: annual meeting of the American Academy of Orthopaedic Surgeons, New Orleans, Marzo 1998 (abst).
- Dujardin F, Ennedam J, Guiffaut P, Duparc F, Biga N, Thomine JM.** Résultats fonctionnels et anatomiques du traitement par fixation externe des fractures métaphysaires de l'extrémité supérieure de jambe. *Rev Chir Orthop Reparatrice Appar Mot* 1996; 82: 490-9.
- Madhav A, Karunakar, Michael J, Bosse.** Fracturas de la tibia y el peroné. En: Rockwood and Green's. fracturas en el adulto. Quinta edición. Barcelona: Marban. 2003; p.1969-70.