

Tratamiento quirúrgico de fracturas toracolumbares por vía posterior con instrumentación y fusión bisegmentaria

Surgical management of thoracolumbar fractures with posterior fusion

A. BAÑOS CLEMENTE, J. RAMÍREZ VILLAESCUSA, J. MARTÍNEZ CASTROVERDE PÉREZ, J. MARTÍNEZ ARNÁIZ, E. PORTERO MARTÍNEZ, J.M. ANDRÉS GONZÁLEZ.
 UNIDAD DE COLUMNA. SERVICIO DE TRAUMATOLOGÍA Y CIRUGÍA ORTOPÉDICA. COMPLEJO HOSPITALARIO DE ALBACETE.

Resumen. Analizamos de forma retrospectiva, los resultados clínico-radiológicos y funcionales de pacientes con fracturas vertebrales con y sin afectación neurológica, intervenidos quirúrgicamente mediante instrumentación vertebral pedicular de los dos segmentos adyacentes a la vértebra fracturada. Se estudian 30 pacientes que presentan fractura vertebral inestable del segmento toracolumbar, intervenidos desde Enero de 1993 hasta Diciembre de 2000. En todos los casos se realizó abordaje posterior, con inclusión en 8 casos de la vértebra fracturada y artrodesis posterolateral en todos los casos con injerto autólogo cortico-esponjoso. En dos casos con déficit neurológico se asoció laminectomía con descompresión posterolateral. El resultado clínico-funcional lo valoramos según la escala de Smiley-Webster con resultados excelentes en 22 pacientes. El índice sagital preoperatorio fue de 14,4 grados y postoperatorio de 4,2 grados. La altura media del cuerpo vertebral preoperatoria fue de 46% y postoperatoria de 78%. Los resultados obtenidos con esta fijación son similares a los obtenidos con otras técnicas, que requieren instrumentaciones y fusiones mas largas o segundas intervenciones para retirar la fijación.

Summary. We evaluate retrospectively the clinical, radiologic and functional outcomes of patients admitted to our hospital with unstable vertebral fractures with or without neurologic lesion treated with posterior fusion and transpedicular instrumentation of the upper and lower segment to the fractured vertebra. Thirty 30 patients with unstable vertebral fracture of the thoracolumbar segment surgically managed between January 1993 and December 2000 are studied. The surgical approach was posterior in all cases, with posterolateral fusion with autologous corticocancellous graft. In 8 patients the fractured vertebra was also included. In two cases with neurologic impairment, a posterolateral decompression and laminectomy were associated. The Smiley-Webster score was used for the clinical and functional outcome with excellent results in 22 patients. The preoperative sagittal index was 14,4 degrees and improved to 4,2 degrees after surgery. The mean of vertebral body height was 46% preoperatively, and 78 % postoperatively. The results obtained with this fixation are similar to other devices which require longer fusion and instrumentation or a second procedure to remove the hardware.

Correspondencia:

Jose Ramirez Villaescusa
 C/ Octavio Cuartero 4 2º A
 02003 Albacete
 E-Mail :Villaescusa60@hotmail.com

Introducción. El tratamiento de las fracturas vertebrales continua siendo un tema controvertido. El estudio radiográfico completado con TAC y RNM (1,2), además de los estudios biomecánicos (3), ha permitido tener un conocimiento más exacto de la naturaleza de las lesiones y facilitar su tratamiento.

Numerosas clasificaciones han sido pro-

puestas: Holdsworth (4), Denis (5), Ferguson y Allen (6), y recientemente Magerl y Gertzbein (7). Estos autores han desarrollado clasificaciones basándose en los mecanismos de producción, y en la determinación de la estabilidad ó no de las lesiones. Mc Cormack y Gainess (8), basan su clasificación en tres parámetros: conminución, aposición de los fragmentos y cifosis, permitien-

do determinar la elección de un abordaje anterior ó posterior de las fracturas.

La elección de un determinado tipo de tratamiento conservador ó quirúrgico, viene dada por la estabilidad ó no de la fractura. Actualmente se considera estable aquella columna que es capaz de soportar en el momento del accidente y en el futuro cargas normales, sin que se produzcan compresiones ó irritaciones de las estructuras nerviosas, deformidades ni dolor debido a cambios estructurales.

El objetivo del presente estudio es analizar el resultado clínico y radiológico de las fracturas consideradas inestables tratadas en nuestro servicio mediante instrumentación vertebral pedicular bisegmentaria, con o sin inclusión de la vértebra fracturada.

Pacientes y métodos. Realizamos un estudio retrospectivo de pacientes intervenidos quirúrgicamente con fracturas vertebrales inestables por estallido del segmento toracolumbar T12-L2, con y sin déficit neurológico, tratados con abordaje posterior e instrumentación pedicular y fusión bisegmentaria.

Incluimos en el estudio aquellos pacientes tratados quirúrgicamente en el periodo 1993-2000 que presentaban las siguientes variables: pérdida de altura de la columna anterior > 40%, índice sagital de Farcy (9) > 10°, y ocupación del canal de al menos un 25%.

En cada paciente se recogieron los siguientes parámetros: edad, sexo, mecanismo lesional, presencia de dolor, valoración neurológica según la escala de Frankel (10) antes y después de la cirugía, presencia ó no de lesiones asociadas, presencia de infección o trombosis venosa profunda (TVP), estancia hospitalaria pre y postoperatoria y valoración funcional según la escala de Smiley-Webster (11) a los 6 meses de la cirugía. Además, se revisaron los estudios radiológicos de los segmentos implicados realizados al ingreso (proyecciones AP, Lateral y TAC) para evaluar: nivel de fractura, índice sagital de Farcy (9) (obtenido restando la cifosis bisegmentaria a la cifosis fisiológica), altura del cuerpo vertebral medida en la co-

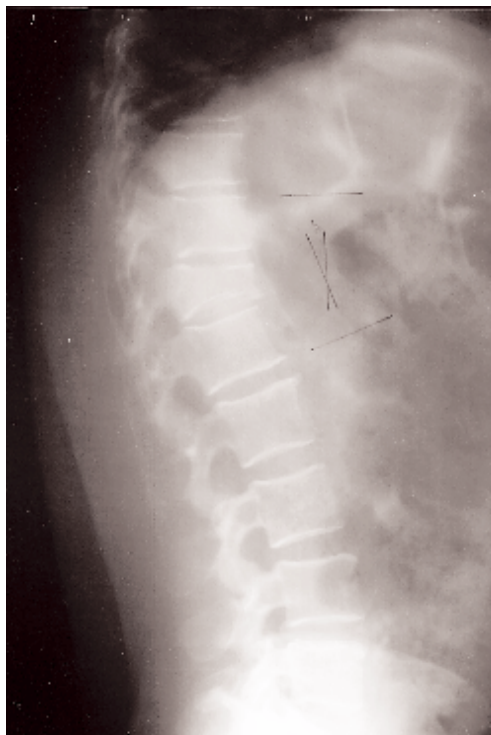


Figura 1. Fractura vertebral inestable de T12 (Preoperatoria).

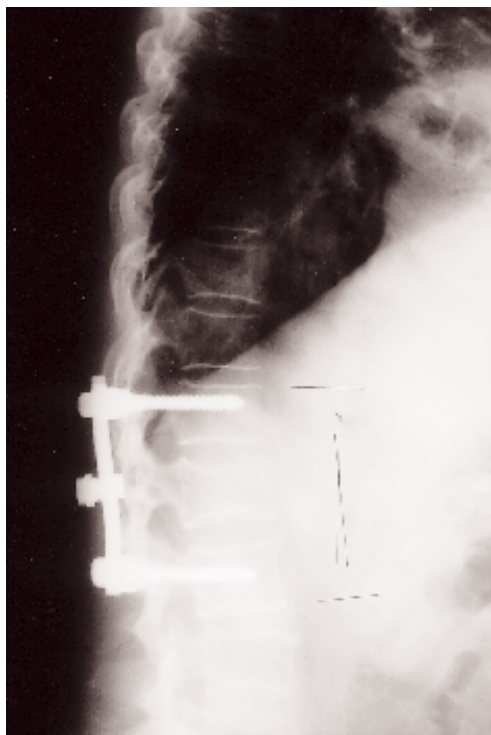


Figura 2. Instrumentación vertebral T11-L1.

lumna anterior (media de la altura de la vértebra superior e inferior, expresada en porcentaje) y porcentaje de ocupación de canal medido en el TAC.

Todos los casos analizados fueron inter-

Tabla 1.
Escala de valoración clínico-funcional de Smiley-Webster

Excelente	Recuperación completa. Retorno a actividades previas.
Buena	Dolor ocasional en columna o miembros. Uso temporal de corse.
Retorno a actividad previa	
Pobre	Recuperación parcial. Uso continuo de soporte externo.
Modificación de actividades	
Malo	No alivio de sintomatología

Tabla 2.
Comparación de parámetros radiológicos antes y después de la cirugía

Parámetro Radiológico	Prequirúrgico	Postquirúrgico	P
Índice Sagital	14,4	4,2	< 0,0001
Altura vertebral (%)	46	78	< 0,0001

venidos mediante abordaje posterior colocando al paciente en decúbito prono, con apoyos en hombros y espaldas y extensión de miembros inferiores, consiguiendo una reducción indirecta de la fractura. Realizamos instrumentación con tornillos pediculares de la vértebra superior e inferior a la vértebra fracturada, y en 9 casos con instrumentación de la vértebra fracturada. Asociamos en todos los casos artrodesis posterolateral con injerto autólogo corticoesponjoso obtenido de cresta ilíaca posterior.

Se realizó un análisis descriptivo de las variables de estudio y un análisis comparativo de los parámetros radiológicos pre y postoperatorios, utilizando el test de "t_student" para datos apareados. El nivel de significación estadística se estableció con valores de $p < 0,05$.

Resultados. Se incluyeron 30 pacientes (22 varones y 8 mujeres), con una edad comprendida entre 14 y 65 años (media 34 años). El mecanismo lesional más frecuente fue la caída de altura en el 66% de los casos. El nivel de fractura más frecuente fue L1 (16 casos, en 9 casos fue en T12 y en 3

en L2). Todos los pacientes presentaban dolor toracolumbar y solo en 5 se apreció lesión neurológica incompleta: 1 caso Frankel C y 2 casos Frankel D. Los dos casos Frankel D permanecieron igual tras la cirugía, y el Frankel C mejoró un grado. Las lesiones asociadas se presentaron en cinco casos (fractura de pelvis, fractura de calcáneo, fractura de huesos propios, fractura de T6 estable). La estancia media preoperatoria fue de 3,6 días con un mínimo de 1 y máximo de 10 días, y la postoperatoria fue de 6,2 días, con un rango de 3 a 10 días.

En la valoración clínica postoperatoria según la escala de Smiley-Webster(11), encontramos: 22 pacientes con resultado excelente (73%), 4 resultado bueno(13,3%), 3 con resultado pobre(10 %) y 1 con resultado malo(3,7%).

Se encontraron diferencias significativas en relación al índice sagital y porcentaje de altura del cuerpo vertebral entre antes y después de la cirugía, según se expresa en la Tabla.1.

No se encontraron infecciones profundas que requirieran una segunda intervención, así como ningún caso de TVP. En 2 casos se produjo rotura de tornillos pediculares, sin repercusión clínica, con leve pérdida de corrección que no precisó de la extracción de la osteosíntesis.

Los pobres y malos resultados pertenecen a los casos con déficit neurológico y un caso con grave conminución y dispersión de los fragmentos.

Discusión. El tratamiento de las fracturas vertebrales inestables permanece en constante controversia. Esta se basa en los siguientes puntos: tratamiento conservador ó quirúrgico, determinación del tipo de abordaje anterior ó posterior, niveles de instrumentación y fusión, fijaciones cortas ó largas, instrumentación con vertebroplastia sin artrodesis, necesidad de descompresión de canal medular en presencia ó ausencia de déficit neurológico.

Numerosos trabajos comparan los resultados obtenidos con ó sin tratamiento quirúrgico, para fracturas vertebrales, incluso

con déficit neurológico, no encontrando diferencias en resultado final (12).

En ausencia de déficit neurológico, estudios comparativos entre tratamiento quirúrgico y conservador, permiten comprobar que los resultados del tratamiento quirúrgico posibilitan una recuperación fisiológica del perfil sagital, y la altura del cuerpo vertebral, con una recuperación funcional e incorporación laboral superior al segundo grupo (13).

La presencia de fragmentos óseos dentro del canal medular puede asociarse a déficit neurológico o no. En ausencia de déficit neurológico, numerosos autores (14-16), refieren remodelación del mismo sin necesidad de descompresión. En presencia de déficit neurológico, es necesaria la descompresión medular (17), que puede llevarse a cabo por vía posterior ó anterior. La descompresión por vía posterior puede realizarse por ligamentotaxis (descompresión indirecta) en casos de ligamento longitudinal íntegro (ocupación < 50%), o por vía posterolateral.

Todos los casos analizados en este trabajo fueron intervenidos por vía posterior con tornillos pediculares en los dos segmentos afectados. En 10 casos se asoció instrumentación de la vértebra fracturada. Se asoció descompresión posterolateral en casos con déficit neurológico.

La vía posterior con fijación bisegmentaria incluyendo vértebra fracturada (18) ó no (19,20,21,22) con artrodesis posterolateral parece un método seguro que proporciona resultados excelentes en un alto porcentaje de casos, ahorrando niveles de fusión e instrumentación larga (23,24) aunque algunos autores han descrito fallos con las mismas (25). En nuestros casos, las pérdidas de reducción con cifosis secundaria, no han sido significativos, con buen resultado funcional.

Las limitaciones a la fijación pedicular por vía posterior serían los casos con fracturas estallido inestables, con marcada cifosis, conminución severa y dispersión de los fragmentos que exigirían un abordaje anterior.

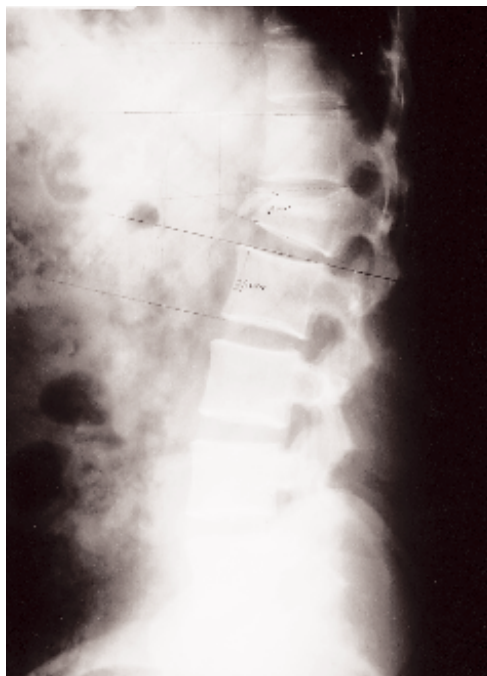


Figura 3. Fractura vertebral inestable L1 (Preoperatoria).

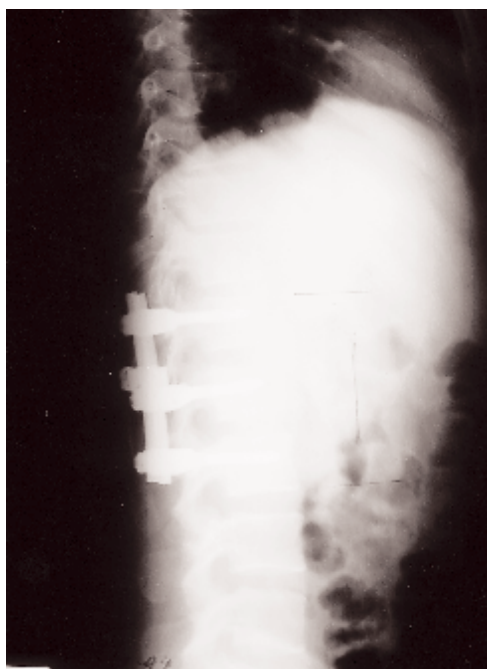


Figura 4. Instrumentación de la vértebra fracturada con buena corrección del perfil sagital.

AGRADECIMIENTOS

Dr. Antonio Baños Clemente por su entusiasmo e iniciación en la Cirugía de Columna en nuestro Servicio.
Dra. Gema Vega por su colaboración en el tratamiento estadístico de los datos.
Sr. Vicente Pla, por su ayuda en la realización de las fotografías.

Bibliografía

1. **Keene J.** Radiographic evaluation of thoracolumbar fractures. *Clin Orthop* 1984; 189:58-64.
2. **Mc Affee P, Yuan H, Frederickson B, Lubicky J.** The value of computer tomography in thoracolumbar fractures. *J Bone Joint Surg* 1983; 65A:461-73.
3. **James K, Wenger K, Schlegel J, Dunn H.** Biomechanical evaluation of the stability of thoracolumbar burst fractures. *Spine* 1994; 19:1731-40.
4. **Holdsworth F.** Fractures, dislocations and fracture dislocations of the spine. *J Bone Joint Surg* 1970; 52:1534-51.
5. **Denis F.** Spinal instability as defined by three-column spine concept in acute spinal trauma. *Clin Orthop* 1984; 189:65-76.
6. **Ferguson RL, Allen BL.** A mechanistic clasification of thoracolumbar spine fractures. *Clin Orthop* 1984; 189:77-88.
7. **Magerl F, Aebi M, Gertzbein D, Harms J, Nazarian S.** A comprehensive classification of thoracic and lumbar injuries. *Eur Spine J* 1994; 3:184-201.
8. **Mc Cormack T, Karakovic E, Gaines RV.** The load-sharing classification of spine fractures. *Spine* 1994; 19:1741-4.
9. **Frankel HL, Hancock DO, Hyslop G y cols.** The value of postural reduction in the initial management of closed injuries of the spine with paraplegia and tetraplegia. *Paraplegia* 1969; 7:179-82.
10. **Farcy JP, Weidenbaum M, Glassman SD.** Sagittal index in management of thoracolumbar burst fractures. *Spine* 1990; 9:958-65.
11. **Seybold EA, Sweeney CA, Fredrickson BE, Warhold LG, Bernini PM.** Functional outcome of low lumbar burst fractures. *Spine* 1999; 24:2154-61.
12. **Davies WE, Morris JH, Hill V.** An analysis of conservative (non surgical) management of thoracolumbar fractures and fracture dislocations. *J Bone Joint Surg* 1980; 62-A:1324-7.
13. **Denis F, Armstrong GW, Searls K, Matta L.** Acute thoracolumbar burst fracture in the absence of neurologic deficit. *Clin Orthop* 1984; 189:142-9.
14. **Gertzbein SD, Crowe PJ, Fazl M, Schwartz M, Rowed D.** Canal clearance in burst fractures using the AO internal fixator. *Spine* 1992; 17:558-60.
15. **Iborra González M, Roca Burniol J, Ubierna Garces MT, Ruíz Calavia JA, Aliaga Orduña F.** Remodelación del canal medular en fracturas toracolumbares. *Rev Ortop Traumatol* 1997; 41:210-2.
16. **Day LY.** Remodeling of the spinal canal after thoracolumbar burst fractures. *Clin Orthop* 2001; 382:119-23.
17. **Vornanen MJ, Bostman OM, Myllynen PJ.** Reduction of bone retropulsed into the spinal canal in thoracolumbar vertebral body compression burst fractures. *Spine* 1995; 20:1699-703.
18. **Escribá Roca I, Bonete Lluch DJ, Mudarra García J, Pérez Millán LA.** Tratamiento quirúrgico de fracturas toracolumbares. Osteosíntesis de vértebra fracturada. *Rev Ortop Traumatol* 2000; 6:513-8.
19. **Siba K, Katsuki M, Veta T, Shirasawa K.** Transpedicular fixation with Zielke instrumentation in the treatment of thoracolumbar and lumbar injuries. *Spine* 1994; 19:1940-9.
20. **Carl LA, Tromanhauser SG, Roger DJ.** Pedicle screw instrumentation for thoracolumbar burst fractures and fracture-dislocations. *Spine* 1992; 17:317-24.
21. **Tasdemiroglu E, Tibbs PA.** Long-term follow-up results of thoracolumbar fractures after posterior instrumentation. *Spine* 1995; 20:1704-8.
22. **Katonis PG, Montakis GM, Loupasis GA.** Treatment of unstable thoracolumbar and lumbar spine injuries using Cotrel-Dubousset instrumentation. *Spine* 1999; 24:2352-7.
23. **Mac Bridie GG.** Cotrel-Dubousset rods in surgical stabilization of spinal fractures. *Spine* 1993; 18:466-73.
24. **Akbarnia BA, Grandall DJ, Burkus K, Matthews T.** Use of long rods and short arthrodesis for burst fractures of the thoracolumbar spine. *J Bone Joint Surg* 1993; 75A:162-7.
25. **Mc Lain RF, Sparling E, Benson DR.** Early failure of short-segment pedicle instrumentation for thoracolumbar fractures. *J Bone Joint Surg* 1993; 75A:162-7.