

Manifestaciones orales en la histiocitosis crónica diseminada: Presentación de 10 casos

Ignacio Mínguez ⁽¹⁾, Juan Manuel Mínguez ⁽²⁾, Jaime Bonet ⁽³⁾, Miguel Peñarrocha ⁽⁴⁾, José María Sanchis ⁽⁵⁾

(1) Master de Cirugía e Implantología Bucal. Facultad de Medicina y Odontología

(2) Médico Adjunto del Servicio de Cirugía Maxilofacial. Hospital Infantil Universitario La Fé

(3) Jefe de Sección de Cirugía Maxilofacial. Hospital Infantil Universitario La Fé

(4) Profesor Titular de Estomatología. Director del Master de Cirugía e Implantología Bucal. Facultad de Medicina y Odontología

(5) Profesor Asociado de Cirugía Bucal. Facultad de Medicina y Odontología. Valencia. España

Correspondencia:

Dr. Miguel Peñarrocha Diago

Cirugía Bucal

Facultad de Medicina y Odontología

Gascó Oliag 1

Valencia (España)

E-mail: Miguel.Penarrocha@uv.es

Recibido: 28-1-2003 Aceptado: 23-6-2003

Mínguez I, Mínguez JM, Bonet J, Peñarrocha M, Sanchis JM. Manifestaciones orales en la histiocitosis crónica diseminada: Presentación de 10 casos. Med Oral 2004;9:149-54.
© Medicina Oral S. L. C.I.F. B 96689336 - ISSN 1137 - 2834

RESUMEN

La histiocitosis crónica diseminada es una enfermedad sistémica por proliferación tumoral de células histiocitarias tipo Langerhans. Su etiología y patogenia no está del todo aclarada y las manifestaciones clínicas se producen por acúmulos e infiltrados de este tipo celular en los tejidos y órganos.

Presentamos 10 pacientes, seis niños y cuatro niñas, con histiocitosis crónica diseminada. La edad de aparición de la enfermedad varió desde los 4 meses hasta los 3'2 años, con una edad media de 1'7 años. Todos los pacientes presentaron lesiones orales y en 5 de ellos éstas fueron la manifestación inicial de la enfermedad. Las alteraciones más frecuentes fueron: sangrado gingival (7 casos), aftas mayores de 1cm de diámetro (6 casos), alteraciones osteolíticas de los maxilares (6 casos), pérdida de dientes por foliculitis expulsiva (5 casos), candidiasis oral (4 casos), tumefacción orofacial (3 casos), aftas menores de 1 cm (3 casos) y dolores orales inespecíficos (2 casos). Todas las lesiones bucales desaparecieron con los tratamientos utilizados a pesar de que algunos casos presentaron nuevos brotes y exacerbaciones de la enfermedad.

Palabras clave: Hand-Schüller-Christian, histiocitosis crónica diseminada, oral.

INTRODUCCION

La histiocitosis crónica diseminada (HCD) o enfermedad de Hand-Schüller-Christian, está englobada junto con el granuloma

eosinófilo y la enfermedad de Letterer-Siwe, dentro de las Histiocitosis X o Histiocitosis de células de Langerhans. Se trata de una proliferación de células histiocitarias de tipo Langerhans, con diversos comportamientos clínicos que van desde formas localizadas hasta formas generalizadas (agudas o crónicas) con afectación de huesos, órganos y piel (1,2).

La etiología y la patogenia de esta forma clínica, así como la de las demás formas de Histiocitosis de células de Langerhans permanece desconocida, sin embargo, según el trabajo de Steward y cols. (3) las células que proliferan en estas lesiones comparten características inmunohistoquímicas y ultraestructurales con las células de Langerhans. Las alteraciones sistémicas que aparecen en estos pacientes, derivan del acúmulo de infiltrados de células de Langerhans que, según donde se localicen, provocan distintas manifestaciones clínicas.

Clásicamente, la HCD se definió como una triada que incluía diabetes insípida, exoftalmos y alteraciones óseas. Sin embargo, esta forma diseminada puede afectar a otras estructuras del sistema retículo-endotelial como pueden ser los ganglios linfáticos, hígado o pulmón. Suele aparecer en la primera década de la vida, alrededor de los tres años de edad y no existe un claro predominio sexual (2,4,5).

Presentamos en este trabajo 10 casos de HCD en niños, con especial referencia a las manifestaciones orales, que pueden ser el primer síntoma de la enfermedad.

CASOS CLINICOS

Presentamos 10 pacientes, 4 niñas y 6 niños cuya edad media de diagnóstico de la enfermedad fue a los 19,1 meses de vida (rango entre 4 y 36 meses). Todos ellos fueron diagnosticados inicialmente de histiocitosis crónica diseminada, aunque uno de ellos (el caso nº 7) tuvo una evolución aguda a los 7 años de su diagnóstico y falleció a los 11 años de edad por diseminación craneal inoperable.

En cinco pacientes (50%) las manifestaciones orales fueron el primer síntoma de la enfermedad y consistieron fundamentalmente en: movilidad y pérdida de dientes, sangrados gingivales, aftas y lesiones ulceradas. Los hallazgos radiográficos se presentaron en 6 pacientes y consistieron en imágenes radiotrasparentes con áreas de osteolisis, por invasión y destrucción de las estructuras mandibulares y maxilares por infiltrados tumorales histiocitarios. (Fig. 1A y 1B). En el curso de la enfermedad se diagnosticaron otras manifestaciones orales como la candidiasis, dolor inespecífico, tumefacción orofacial y afectación ósea de los maxilares (lesiones osteolíticas por invasión histiocitaria) (Tabla 1).

Las manifestaciones sistémicas más frecuentes fueron la afectación cutánea, la afectación ósea de huesos largos (Fig. 2) y calota, diabetes insípida, exoftalmos, afectación pulmonar, otitis, anemia ferropénica y fiebre (Tabla 2).

Todos los pacientes recibieron tratamiento con quimioterapia que consistió en vinblastina iv (6 mg/m²/semana en seis ciclos) seguido de una terapia de mantenimiento con mercaptopurina oral (50 mg/m²/día) y methotrexato oral (20 mg/m²/semana). En ocho de ellos esta pauta se asoció con corticoides (100 mg/m²/día durante 3 días con reducción progresiva de la dosis hasta llegar a 7). En cuatro pacientes se realizó una intervención quirúrgica para eliminar infiltraciones histiocitarias de los maxilares y dos pacientes (casos nº 7 y 10) recibieron radioterapia. En un paciente (caso nº 9) se asociaron corticoides intralesionales: metilprednisona, 50 mg, 8 dosis a días alternos. Respecto a la evolución de los pacientes, con un seguimiento medio de 6 años (rango entre 1 y 11 años) dos casos remitieron completamente, seis presentaron recidivas periódicas y después se estabilizaron, un caso falleció por afectación craneal inoperable y un caso tras un periodo de seguimiento de 1 año no pudo ser controlado.

DISCUSION

La histiocitosis crónica diseminada, es una enfermedad infrecuente de la infancia, según Bagán y cols. (2), presenta una incidencia aproximada de 1 caso cada 3.300.000 personas. Suele aparecer en la primera década de la vida entre los 3 y los 10 años, sin existir predominio sexual (4). En nuestro estudio presentamos 4 niñas y 6 niños, siendo la edad media en el momento del diagnóstico de la enfermedad de 1'7 años.

Clásicamente se ha identificado esta enfermedad con la triada patognomónica, exoftalmos, diabetes insípida y afectación ósea, aunque solo el 25% de los afectados presentan el cuadro completo (2,6) y según Garcia-Pola y cols. (7), esta triada se da en menos del 10% de los casos. Nosotros observamos un solo paciente (10%) con la triada completa, y 5 con dos alteraciones

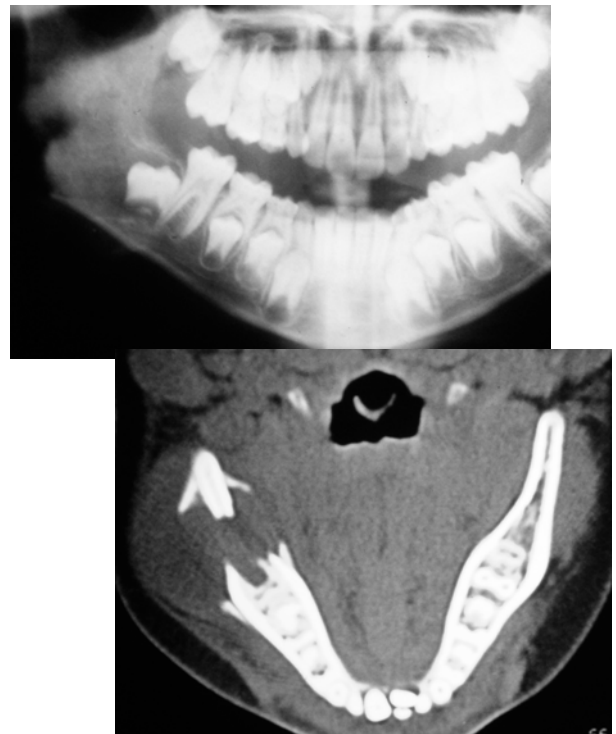


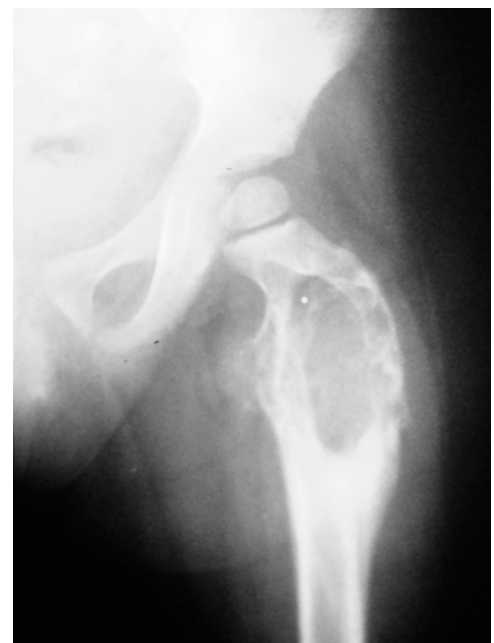Fig. 1. Caso 9.

A. Radiografía panorámica extraoral, en la que se aprecia una lesión radiotransparente en ángulo y rama ascendente mandibular, de contorno bien delimitado. B. Tomografía computarizada, donde se aprecia la lesión ósea, que rompe las corticales lingual y vestibular.

A. Oral panoramic X-ray view showing a radiotransparent lesion at the mandibular angle and ascending ramus, with well delimited contours. B. Computed tomographic view of the bone lesion, which ruptures the lingual and vestibular cortical layer.

Fig. 2. Caso 1. En la radiografía se aprecia una osteolisis de la cabeza del fémur.

Radiograph corresponding to case 1, showing femoral head osteolysis.



Caso	Edad	Sexo	Manifestaciones clínicas iniciales	Manifestaciones orales clínicas y radiográficas	Ttº	Evolución
1	34 meses	Mujer	- Cojera. - Pérdida de dientes.	- Lesiones osteolíticas en ambos maxilares. - Foliculitis expulsiva. - Aftas > de 1 cm. - Candidiasis oral. - Dolor oral.	Q+CS	- Desaparecen las lesiones. - Visitas periódicas ya que vive con recidivas. - Tiempo de control: 2 años.
2	7 meses	Varón	- Aftas > de 1 cm. - Tumefacción retroauricular.	- Lesiones osteolíticas en ambos maxilares. - Sangrado gingival. - Foliculitis expulsiva. - Aftas > de 1 cm.	Q+CS	- Desaparecen las lesiones óseas. - Ocasionalmente aparecen lesiones de piel que son tratadas con corticoides. - En la actualidad estabilizado. - Tiempo de control: 10 años.
3	4 meses	Varón	- Lesiones cutáneas. - Otitis bilateral.	- Sangrado gingival. - Aftas > de 1cm.	Q+CS	- Vive con lesiones y recurrencias. - Tiempo de control: 11 años.
4	12 meses	Mujer	- Otitis. - Molares móviles. - Sangrado gingival. - Halitosis.	- Sangrado gingival. - Aftas > de 1 cm. - Candidiasis oral.	Q+CS	- Desaparecen las lesiones orales. - Persiste alguna lesión ósea en la calota. - Tiempo de control: 4 años.
5	24 meses	Varón	- Tumefacción preauricular.	- Tumefacción orofacial. - Aftas < de 1 cm.	Q+CS	- Desaparecen las lesiones orales. - Persisten lesiones en la calota. - Tiempo de control: 4 años.
6	12 meses	Mujer	- Otitis. - Lesiones cutáneas en cabeza y cuello.	- Lesiones osteolíticas en ambos maxilares. - Sangrado gingival. - Foliculitis expulsiva. - Aftas < de 1 cm.	C+Q+CS	- Remisión de todas las lesiones. - Tiempo de control: 6 años.
7	24 meses	Varón	- Tumefacción frontal y parietal derecha.	- Afectación ósea mandibular. - Sangrado gingival. - Foliculitis expulsiva. - Aftas > de 1 cm. - Tumefacción.	C+Q+R	- En un principio remiten las lesiones, pero a los 11 años tiene una diseminación craneal inoperable. - Fallece.
8	36 meses	Mujer	- Exantema en codos y rodillas. - Fiebre, tos y signos de neumonía. - Heras y sangrado que afectan a la encía, suelo de boca y mucosa yugal.	- Sangrado gingival. - Aftas < de 1cm. - Candidiasis oral.	Q+CS	- Curación completa. - Tiempo de control: 10 años.
9	14 meses	Varón	- Tumefacción parietal izquierda.	- Afectación ósea mandibular. - Tumefacción.	C+Q+CI	- Desaparición de las lesiones mandibulares. - Aparición de recidivas. - Tiempo de control: 6 años.
10	24 meses	Varón	- Placas blanquecinas en la encía. - Sangrado gingival. - Movilidad dental.	- Lesiones osteolíticas en ambos maxilares. - Sangrado gingival. - Foliculitis expulsiva. - Aftas > de 1 cm. - Dolor oral.	C+Q+C, S+R	- Tiempo de control: 1 año. - Paciente sin control.

Tabla 1: Características clínicas de los diez pacientes con HCD. Ttº= Tratamiento. C=Cirugía. Q= Quimioterapia. R= Radioterapia. CS= Corticoides sistémicos. CI= Corticoides intralesional.

Hallazgo clínico	Nº pacientes	%
Lesiones dermatológicas	9	90%
Otitis	7	70%
Afectación de huesos largos	7	70%
Fiebre	6	60%
Afectación de la calota craneal	6	60%
Diabetes	5	50%
Adenopatías	4	40%
Afectación ósea de las mastoides	4	40%
Exoftalmos	3	30%
Pérdida de peso	3	30%
Anemia ferropénica	3	30%
Afectación pulmonar	3	30%
Hepatomegalia	2	20%
Aumento de las fosfatasa alcalinas	1	10%

Tabla 2. Manifestaciones clínicas extraorales.

(tres de ellos con lesiones en huesos y diabetes; y otros 2 con exoftalmos y alteraciones óseas).

Con respecto a las manifestaciones sistémicas de la enfermedad se observan, con frecuencia, alteraciones en huesos y piel, y con menor frecuencia en las vísceras (8). Los huesos que más se afectan son el cráneo y los huesos de la cara; también el fémur, las costillas, las vértebras y el húmero. En general, puede estar implicado cualquier hueso del organismo aunque es rara la afectación de los huesos de los pies y las manos (9). El 90% de nuestros pacientes tuvo afectación ósea. Un 50% presentaban la afectación simultánea de huesos largos y calota, 2 casos solamente tenían afectación de huesos largos y 2 casos sólo de calota. Tuvieron afectación dérmica el 42% de los pacientes examinados por Sigala y cols. (4) y al 12% de los 114 presentados por Hartman (5). El 90% de nuestros pacientes tuvieron afectación cutánea, siendo el cuero cabelludo donde con más frecuencia se observó (40%). Con respecto a otras manifestaciones típicas de la enfermedad como la otitis media que se manifiestan del 11% (5) al 38% (4), nosotros la encontramos en el 70% de los casos. La hepatomegalia la observamos en el 20% de los casos, Hartman (5) en el 8% y Sigala y cols. (4) la describieron en el 42% de sus pacientes. Estos datos referentes a la afectación hepática pueden variar en función del tipo de histiocitosis que se presenta (2,9).

Para Blaschke (10) las alteraciones orales constituyen a menudo las primeras manifestaciones de la HCD. Shaw y cols. (11) destacaron los primeros síntomas que refirieron los pacientes que estudiaron: tumefacción facial, necrosis de la encía y pérdida de hueso alveolar que semejava una periodontitis juvenil o periodontitis localizada marginal. Sigala y cols. (4) en una serie de 50 casos encontraron que el 36 % de los pacientes tenían manifestaciones orales de la enfermedad y que en el 16 %, la primera manifestación fue en el terreno orofacial. En uno de nuestros casos tras observar placas blanquecinas en las encías, sangrado gingival y movilidad dental se diagnosticó la enfermedad. En 4 casos, la enfermedad se manifestó, simultáneamente, con alteraciones orales y sistémicas y en cinco casos tras las manifestaciones sistémicas, en el curso de la enfermedad, apareció sintomatología oral. De todo ello se deduce que las manifestaciones orales de la HCD son importantes y en ocasiones presentan problemas de diagnóstico puesto que simulan lesiones de periodontitis (11), que cursan con síntomas muy parecidos: dolor local, hinchazón gingival y profundas bolsas acompañadas de pérdida de hueso alveolar que nos deben hacer sospechar, dada la corta edad de los pacientes, la existencia de una enfermedad de base como es la Histiocitosis (11, 12). Las opciones terapéuticas más utilizadas son la quimioterapia, la radioterapia, la cirugía y el empleo de corticoides, tanto sistémicos como intralesionales. No existe un acuerdo sobre cual es la combinación de tratamientos más adecuada, y la elección de la medida terapéutica, depende de la localización y extensión de la afectación (2). Normalmente son necesarios distintos enfoques terapéuticos en respuesta a los cambios de comportamiento biológico que se suelen producir en esta enfermedad (2,5,8-10). En los casos en los que exista una lesión localizada está indicada su extirpación quirúrgica (2,7). Solo 4 de nuestros pacientes (casos 6, 7, 9 y 10) requirieron el uso de la

cirugía para eliminar lesiones intraorales, siendo la asociación de quimioterapia con corticoides sistémicos la medida terapéutica más empleada, variando la dosis según los brotes de la enfermedad y comprobando que las lesiones orales desaparecieron en todos los casos.

En la evolución de los pacientes es importante destacar que existen frecuentes recidivas de la enfermedad que tienen relación con el tipo de terapia aplicada. De forma que la asociación de cirugía más irradiación o bien la quimioterapia presentan menor tasa de recidivas que la irradiación o la cirugía sola (5). Curiosamente en nuestros pacientes, el caso que se trató con cirugía asociada a quimioterapia y radioterapia fue el que tuvo un brote agudo y falleció por diseminación cerebral. Sin embargo la asociación de quimioterapia con corticoides fue efectiva en el resto de pacientes.

Estos pacientes deben revisarse periódicamente, puesto que aunque las lesiones orales curen con el tratamiento, el curso de la enfermedad es impredecible y evoluciona a brotes, siendo su pronóstico especialmente desfavorable cuando la diseminación está asociada con disfunción del pulmón, hígado o sistema hematopoyético (3,4,5,7).

ENGLISH

Oral manifestations of chronic disseminated histiocytosis. A report of 10 cases

MÍNGUEZ I, MÍNGUEZ JM, BONET J, PEÑARROCHA M, SANCHIS JM. ORAL MANIFESTATIONS OF CHRONIC DISSEMINATED HISTIOCYTOSIS. A REPORT OF 10 CASES. MED ORAL 2004;9:149-54.

SUMMARY

Chronic disseminated histiocytosis is a systemic disorder resulting from tumor proliferation of Langerhans-type histiocytic cells. The etiology and pathogenesis are not fully clear, though the clinical manifestations are the result of the accumulation and infiltration of these types of cells in organs and tissues. The present study reports 10 patients (6 boys and 4 girls) with chronic disseminated histiocytosis. The patient age at onset of the disease varied from 4 months to 3.2 years (mean 1.7 years). All patients had oral lesions, and in 5 cases these were the first manifestation of the disease. The most frequent alterations were gingival bleeding (7 cases), aphthae measuring over 1 cm in diameter (6 cases), maxillary osteolytic lesions (6 cases), tooth loss due to expulsive folliculitis (5 cases), oral candidiasis (4 cases), orofacial swelling (3 cases), aphthae measuring under 1 cm in diameter (3 cases), and nonspecific oral pain (2 cases). All the oral lesions disappeared with the treatments prescribed, though some patients developed new outbreaks and exacerbations of the disease.

Key words: *Hand-Schüller-Christian syndrome, chronic disseminated histiocytosis, oral.*

INTRODUCTION

Chronic disseminated histiocytosis (CDH), or Hand-Schüller-Christian syndrome, is classified along with eosinophilic granuloma and Letterer-Siwe disease as a form of histiocytosis X or Langerhans-cell histiocytosis. The disorder involves the proliferation of Langerhans-type histiocytic cells, with different clinical features ranging from localized to generalized presentations (either acute or chronic), with the involvement of bone, organs and the skin (1,2).

The etiology and pathogenesis of CDH and of the other forms of Langerhans-cell histiocytosis remains unclear, though according to Steward et al. (3), the cells that proliferate in these lesions share immunohistochemical and ultrastructural characteristics with Langerhans cells. The associated systemic alterations result from the accumulation of Langerhans cell infiltrates which produce different clinical manifestations depending on their location.

CDH has classically been defined as a triad comprising diabetes insipidus, exophthalmos and bone alterations. However, the disseminated form of the disease can also affect other structures of the reticuloendothelial system (RES), such as the lymph nodes, liver or lungs. The condition tends to manifest in the first decade of life, at around three years of age, and no particular sex predilection has been identified (2,4,5).

The present study reports a series of 10 children with CDH, with special emphasis on the oral alterations of the disease, which may constitute the first manifestation of the syndrome.

CLINICAL CASES

The present study comprises 10 children (4 girls and 6 boys) with a mean age of 19.1 months at the time of diagnosis (range 4-36 months). All were initially diagnosed with chronic disseminated histiocytosis (CDH), though in one patient (case 7) the disease adopted an acute course 7 years after diagnosis, leading to death at age 11 years due to inoperable cranial infiltration.

In five patients (50%) the oral lesions were the first manifestation of the disease, and fundamentally consisted of tooth mobility and loss, gingival bleeding, aphthae and ulcerations. X-ray findings were recorded in 6 patients, in the form of radiotransparent zones with osteolytic areas resulting from infiltration and destruction of the mandibular and maxillary structures by histiocytic tumor infiltrates (Fig. 1A and B). In the course of the disease other oral manifestations were also diagnosed, including candidiasis, nonspecific pain, orofacial swelling and maxillary osteolytic lesions attributable to histiocyte invasion (Table 1).

The most frequent systemic manifestations were skin lesions, alterations of the long bones (Fig. 2) and skull, diabetes insipidus, exophthalmos, pulmonary involvement, otitis, ferropenic anemia and fever (Table 2).

All patients received chemotherapy in the form of vinblastine (6 mg/m²/week in 6 cycles) followed by maintenance therapy

Case	Age (mos.)	Sex	Initial clinical manifestations	Clinical and radiological/oral manifestations	Treat.	Course
1	34	F	- Limping - Tooth loss	- Osteolytic lesions in both maxillas - Expulsive folliculitis - Aphthae > 1 cm - Oral candidiasis - Oral pain	CT+SC	- Lesions disappear - Periodic visits, due to relapses - Duration of control: 2 years
2	7	M	- Aphthae >1 cm - Retroauricular swelling	- Osteolytic lesions in both maxillas - Gingival bleeding - Expulsive folliculitis - Aphthae > 1 cm	CT+SC	- Bone lesions disappear - Skin lesions occasionally appear (treated with corticoids) - Presently stabilized - Duration of control: 10 years
3	4	M	- Skin lesions - Bilateral otitis	- Gingival bleeding - Aphthae > 1 cm	CT+SC	- Lives with lesions and relapses - Duration of control: 11 years
4	12	F	- Otitis - Mobile molars - Gingival bleeding - Halitosis	- Gingival bleeding - Aphthae > 1 cm - Oral candidiasis	CT+SC	- Oral lesions disappear. - Some persisting skull lesion - Duration of control: 4 years
5	24	M	- Preauricular swelling	- Orofacial swelling - Aphthae < 1 cm	CT+SC	- Oral lesions disappear - Duration of control: 4 years
6	12	F	- Otitis - Skin lesions on head and neck	- Osteolytic lesions in both maxillas - Gingival bleeding - Expulsive folliculitis - Aphthae < 1 cm	S+CT+SC	- Remission of all lesions - Duration of control: 6 years
7	24	M	- Frontal and right parietal swelling	- Mandibular bone involvement - Gingival bleeding - Expulsive folliculitis - Aphthae > 1 cm - Swelling	S+CT+RT	- Lesions initially remit, though at age 11 years suffers inoperable cranial spread. - Death
8	36	F	- Exanthema on elbows and knees - Fever, cough and signs of pneumonia - Ulcers and bleeding of gums, floor of the mouth and jugal mucosa	- Gingival bleeding - Aphthae < 1 cm - Oral candidiasis	CT+SC	- Complete healing - Duration of control: 10 years
9	14	M	- Left parietal swelling	- Mandibular bone involvement - Swelling	S+CT+IC	- Mandibular lesions disappear - Relapses - Duration of control: 6 years
10	24	M	- Whitish plaques on gums - Gingival bleeding - Tooth mobility	- Osteolytic lesions in both maxillas - Gingival bleeding - Expulsive folliculitis - Aphthae > 1 cm - Oral pain	S+CT+SC+RT	- Duration of control: 1 year - Patient lost to follow-up

Table 1. Clinical characteristics of the ten patients with chronic disseminated histiocytosis. Treat. = treatment provided, S = surgery, CT = chemotherapy, RT = radiotherapy, SC = systemic corticoids, IC = intralesional corticoids, M = male, F = female

Clinical finding	No. patients	%
Skin lesions	9	90%
Otitis	7	70%
Long bone involvement	7	70%
Fever	6	60%
Cranial involvement	6	60%
Diabetes insipidus	5	50%
Adenopathies	4	40%
Mastoid bone involvement	4	40%
Exophthalmos	3	30%
Weight loss	3	30%
Ferropenic anemia	3	30%
Lung involvement	3	30%
Hepatomegalia	2	20%
Increased alkaline phosphatases	1	10%

Table 2. Extraoral clinical manifestations of chronic disseminated histiocytosis.

with mercaptopurine (50 mg/m²/day) and methotrexate (20 mg/m²/week)(both via the oral route). In 8 patients this regimen was associated to corticoids (100 mg/m²/day for 3 days, followed

by gradual dose tapering to 7 mg/m²/day). Four patients were subjected to surgery for the removal of maxillary histiocytic infiltrates, while two patients (cases 7 and 10) underwent radiotherapy. One patient (case 9) received intralesional corticotherapy in the form of methylprednisone (50 mg, 8 doses on alternate days).

After an average follow-up of 6 years (range 1-11 years), two cases were seen to have remitted completely, 6 presented periodic relapses followed by stabilization, one patient died due to inoperable cranial involvement, and one patient was lost to follow-up after one year.

DISCUSSION

Chronic disseminated histiocytosis (CDH) is an infrequent disorder of childhood. According to Bagán et al. (2), the approximate incidence is one case in every 3,300,000 individuals. The disease usually manifests in the first decade of life, between ages 3 and 10 years, with no particular sex predilection (4). The present study comprised 6 boys and 4 girls, with an average age of 1.7 years at the time of diagnosis.

CDH has classically been defined as a triad comprising diabetes insipidus, exophthalmos and bone alterations, though only 25% of patients present the full picture (2,6), and according to García-Pola et al. (7) the complete triad is actually found in less than 10% of cases. In only one of our patients (10%) was the full triad identified, while two patients presented two of the alterations (3 with bone lesions and diabetes insipidus, and 2 with bone lesions and exophthalmos).

Regarding the systemic manifestations of CDH, bone and skin alterations are often observed, with less frequent visceral involvement (8). The most commonly affected bones are the skull and facial bones, the femur, ribs, vertebrae and humerus. In general, any bone in the body can be affected, though the bones of the hands and feet are only rarely involved (9). Ninety percent of our patients had bone lesions. In turn, 50% showed simultaneous infiltration of the long bones and skull, while two patients only presented long bone lesions and two children had only cranial infiltrates. The skin was affected in 42% of the patients examined by Sigala et al. (4), and in 12% of the 114 subjects described by Hartman (5). Ninety percent of our series presented skin lesions – the scalp being the most frequently affected location (40%). Regarding other typical manifestations of the syndrome, we identified otitis media in 70% of cases. In comparison, otitis media has been reported in the literature in between 11% (5) and 38% (4) of cases. Twenty percent of our patients presented hepatomegalia, compared with 8% according to Hartman (5) and 42% in the series by Sigala et al. (2,9).

According to Blaschke (10), oral lesions often constitute the first manifestation of CDH. Shaw et al. (11) described the first symptoms referred by their patients: facial swelling, gingival necrosis and loss of alveolar bone reminiscent of juvenile periodontitis or localized marginal periodontitis. Sigala et al.

(4), in a series of 50 cases, found oral manifestations of the disease in 36% of patients, while in 16% of cases the first manifestation affected the orofacial region. In one of our patients the syndrome was diagnosed after detecting whitish gingival plaques, bleeding of the gums and tooth mobility. In four cases CDH simultaneously presented oral and systemic alterations, while in 5 cases and following the systemic alterations, oral symptoms developed in the course of the disease. These observations suggest that the oral manifestations of CDH are important, and sometimes generate diagnostic problems since they may simulate periodontitis (11), which exhibits very similar symptoms: local pain, gingival swelling and deep bursae accompanied by alveolar bone loss. Such manifestations in very young patients should cause us to suspect the existence of an underlying or background disorder such as histiocytosis (11,12). The most widely used treatment options comprise chemotherapy, radiotherapy, surgery and corticotherapy (both systemic and intralesional). No consensus exists over the best treatment combination, and the choice of management approach is largely dependent upon the location and spread of the disease (2). Different therapeutic approaches are normally required, according to the biological behavioral changes which tend to characterize CDH (2,5,8-10). In those cases where a localized lesion is found, surgical removal is indicated (2,7). Only four of our patients (cases 6, 7, 9 and 10) required surgery for the elimination of oral lesions – the combination of chemotherapy and systemic corticoids being the most often prescribed treatment approach, with dose variations according to the outbreaks of the disease. The oral lesions disappeared in all cases.

As regards patient evolution, the disease is characterized by frequent relapses in relation to the type of treatment provided. In this context, the association of surgery plus irradiation or chemotherapy involves fewer relapses than irradiation or surgery alone (5). Curiously, in our series, the patient subjected to

surgery with chemo- and radiotherapy was the only subject who suffered an acute outbreak and died as a result of cranial spread of the disease. However, the combination of chemotherapy and corticoids proved effective in the rest of our series.

These patients must be subjected to periodic revisions, for although the oral lesions heal with treatment, the course of the disease is unpredictable and involves outbreaks – the prognosis being particularly unfavorable when spread is associated with dysfunction at liver, lung or hematopoietic level (3-5,7).

BIBLIOGRAFIA/REFERENCES

1. Gnanaskhar JD, Ahmad MS, Reddy RR. Histiocitosis de células de Langerhans multifocal de la mandíbula. Presentación de un caso. *Quintessence* 1992;8:482-5.
2. Bagán JV, García-Pola MJ. Histiocitosis X en la cavidad oral. En: Bagan JV, Ceballos A, Bermejo A, Aguirre JM, Peñarrocha M. *Medicina Oral*. Barcelona: Masson; 1995. p. 470-1.
3. Stewart JC, Regezi JA, Lloyd RV, McClatchey KD. Immunohistochemical study of idiopathic histiocytosis of the mandible and maxilla. *Oral Surg Oral Med Oral Pathol* 1986;61:48-53.
4. Sigala JL, Silverman S, Brody HA, Kushner JH. Dental involvement in histiocytosis. *Oral Surg Oral Med Oral Pathol* 1972;1:42-8.
5. Hartman K. Histiocytosis X: a review of 114 cases with oral involvement. *Oral Surg Oral Med Oral Pathol* 1980;1:38-54.
6. Guillén C. Histiocitosis. En: Guillén C, Botella R, Sanmartín O, eds. *Manual Janssen de enfermedades de la piel*. Barcelona: Masson; 1996. p. 142-6.
7. García-Pola MJ. Enfermedad de las células de Langerhans. En: Echeverría JJ, Cuenca E, eds. *El Manual de Odontología*. Barcelona: Masson 1995. p. 153-4.
8. Siew Tin O, Chin Boon L. Chronic disseminated histiocytosis X: a case report. *J Clin Pediatric Dentistry* 1992;1:33-5.
9. Pacino GA, Serrat A, Redondo LM, Verrier A. Histiocitosis de Células de Langerhans: aspectos clínico-diagnósticos y conceptos actuales. *Medicina Oral* 1999;5:607-18.
10. Blaschke D. Enfermedades sistémicas que se manifiestan en los maxilares. En: Goaz-White. *Radiología oral, principios e interpretación*. Madrid: 1995.
11. Shaw L and Glenwright HD. Histiocytosis X: an oral diagnostic problem. *J Clin Periodontol* 1988;15:312-5.
12. Artzi Z, Gorsky M, Raviv M. Periodontal manifestations of adult onset of Histiocytosis X. *J Periodontol* 1989;1:57-66.

En su III Congreso Nacional, la SECIB presentó una campaña para la prevención del cáncer oral

Del 23 al 25 de octubre pasado, en Valencia, se celebró el III Congreso Nacional de Cirugía Bucal, organizado por la sociedad Española de Cirugía Bucal (SECIB), bajo la presidencia del Profesor Miguel Peñarrocha Diago

Dado que actualmente España es uno de los países europeos con mayor incidencia de cánc bucal, la SECIB ha promovido una campaña de prevención, presentada durante el Congreso, que tiene como objetivo el concienciar a los ciudadanos que el cáncer bucal, detectado de manera precoz, es de fácil curación y, por tanto, es de suma importancia la revisión periódica y el control por parte de odontólogos y estomatólogos del correcto estado de la salud de la boca. En ella también se informará a la población de la conveniencia de evitar los predisponentes al cáncer de boca, como son el alcohol y el tabaco, y de la necesidad de prestar especial atención a las ulceraciones bucales que no curan en 15 días, a la presencia de manchas de color blanco, rojas o negras, sangrado anormal de las encías, dolores u hormigueos sin causa aparente, así como infecciones crónicas o heridas que no curan correctamente después de una extracción dentaria, puesto que todos ellos pueden ser signos y síntomas sospechosos de la presencia de un cáncer bucal.

Asimismo, durante la reunión, expertos nacionales y extranjeros debatieron y aportaron novedades en la investigación de la regeneración ósea, en el campo implantológico y en las nuevas técnicas en Cirugía Bucal.