

# Sífilis secundaria en un paciente VIH positivo

Karem López Ortega <sup>(1)</sup>, Nathalie Pepe Medeiros de Rezende <sup>(2)</sup>, Fernando Watanuki <sup>(3)</sup>,  
Ney Soares de Araujo <sup>(4)</sup>, Marina H.C.G. Magalhaes <sup>(5)</sup>

(1) Personal Odontológico/Científico, Centro de Cuidado Odontológico Especial, Facultad de Odontología, Universidad de Sao Paulo e Instituto Emilio Ribas de Enfermedades Infecciosas, Sao Paulo, Brasil

(2) Personal Odontológico/Científico, Centro de Cuidado Odontológico Especial, Facultad de Odontología, Universidad de Sao Paulo, Sao Paulo, Brasil.

(3) Personal Odontológico, Centro de Cuidado Odontológico Especial, Facultad de Odontología, Universidad de Sao Paulo, Sao Paulo, Brasil.

(4) Profesor y Titular, Departamento de Patología oral, Facultad de Odontología, Universidad de Sao Paulo; Personal científico, Centro de Cuidado Odontológico Especial, Universidad de Sao Paulo, Sao Paulo, Brasil.

(5) Cabeza, Centro de Cuidado Odontológico Especial y Profesor Adjunto, Departamento de Patología Oral, Facultad de Odontología, Universidad de Sao Paulo, Sao Paulo, Brasil.

## Correspondencia:

Karem López Ortega  
Universidad de Sao Paulo  
Facultad de Odontología-CAPE  
Av. Prof. Lineu Prestes 2227  
Departamento de Patología Bucal  
Ciudad Universtaria-05508-900  
Sao Paulo-SP-Brasil  
Fax: (55 11)6128 4092/3091 7894  
e-mail: klortega@usp.br klortega@uol.com.br

Recibido: 12-10-2002 Aceptado: 23-11-2002

Ortega K, Rezende NPM, Watanuki F, Araujo N, Magalhaes MHCG.  
Sífilis secundaria en un paciente VIH positivo. *Med Oral* 2004;9:33-8.  
© Medicina Oral S. L. C.I.F. B 96689336 - ISSN 1137 - 2834

## RESUMEN

La incidencia de afecciones orales, antes infrecuentes en pacientes infectados por VIH, se está incrementando y es posible que se subestime.

Las lesiones orales resultantes de la sífilis secundaria son raras; sin embargo, ocurren, y el odontólogo debería ser capaz de realizar un correcto diagnóstico. En algunos casos la anámnesis y los signos clínicos de las lesiones son insuficientes para permitir el diagnóstico de la enfermedad. El conocimiento de sus características histológicas y las pruebas de laboratorio relevantes, así como su aplicabilidad y limitaciones son necesarios para el correcto diagnóstico de la sífilis secundaria.

**Palabras clave:** Sífilis, VIH, SIDA, sífilis secundaria, sífilis oral.

## INTRODUCCION

Durante siglos la humanidad ha sido afectada por la sífilis, una enfermedad infecciosa cuya incidencia ha variado considerablemente durante el último siglo en la población global(1,2). La incidencia de la sífilis se ha reducido por el uso de antibióticos, y el número de muertes y pacientes hospitalizados con secuelas de la infección ha disminuido(3,4).

Muchos países han llevado a cabo programas para eliminar la sífilis, y han desarrollado sistemas de vigilancia epidemiológica para monitorizar la eficacia de dichos programas. Por ejemplo, hoy en día, los Estados Unidos, tienen el menor índice de notificación de sífilis desde 1941, cuando comenzó ésta (2). No como Estados Unidos, otros países han encontrado dificultades en el manejo y control de la sífilis. En Brasil, las enfermedades de transmisión sexual son un problema de salud pública reconocido por el Ministro de Salud. A pesar del hecho de que la incidencia de estas enfermedades está aumentando de manera alarmante, la notificación (a excepción del SIDA y la sífilis congénita) no es obligatoria. Incluso la sífilis congénita, para la que se realizó un programa de eliminación sólo en 1993, tiene un índice muy elevado de casos no notificados(4).

El pronóstico de los pacientes infectados por el *Treponema pallidum* está directamente relacionado con un diagnóstico precoz y la eficacia del tratamiento. Los odontólogos juegan un importante papel en el diagnóstico de la sífilis adquirida, tanto primaria como secundaria, y en la identificación y manejo de las manifestaciones orales de la sífilis congénita(5,6).

Cuando comenzaron las epidemias globales de VIH/SIDA, se recogió un aumento de los casos de sífilis diagnosticada, y la

dificultad de los profesionales para el diagnóstico y tratamiento de esta enfermedad se hicieron más evidentes(7-14). Las lesiones orales por sífilis son poco comunes y pueden ser confundidas con otras patologías que afectan a los pacientes VIH con mayor frecuencia(15). Hay pocos casos descritos en la literatura, y la dificultad para interpretar los resultados de las pruebas de laboratorio en pacientes con una respuesta del sistema inmunitario alterada pueden ser también las responsables de un diagnóstico tardío, así como de algunos casos no diagnosticados(16).

El objetivo de este artículo es describir un caso de sífilis secundaria en un paciente VIH positivo cuyos hallazgos clínicos y de laboratorio no coincidían, llevando al retraso del diagnóstico final y el tratamiento adecuado por más de 6 meses.

## INFORME DEL CASO

Un varón blanco de 35 años fue remitido por médico al Centro de Cuidado Odontológico Especial de la Facultad de Odontología de la Universidad de Sao Paulo (CAPE-FOUSP) para diagnosticar varias lesiones orales.

Durante la anámnesis, el paciente informó de que era VIH positivo desde 1990. Relató un episodio de sífilis y gonorrea hacía 17 años y que recientemente padeció hepatitis, anemia y cuatro episodios de neumonía. La terapia antiretroviral fue comenzada en 1992 con monoterapia (AZT) y fue sustituida en 1997 por dos nucleósidos inhibidores de transcriptasa inversa y un inhibidor de las proteasas, medicamentos que toma en este momento. El paciente notó que le aparecieron lesiones dolorosas, vesiculares y ulceradas en la boca hacía 6 meses, tres semanas después de un episodio importante de herpes labial. Las lesiones han persistido desde entonces. Lesiones palmo-plantares, puntos rojos en el torso y lesiones genitales han seguido a las lesiones orales. El paciente informó de que había sido tratado por su médico durante 6 meses con talidomida, aciclovir y corticoides tópicos y sistémicos, pero que no se apreciaron cambios favorables en las lesiones orales. Se realizaron un recuento de células sanguíneas, VDRL, FTA-abs, cultivo sanguíneo de micobacterias, exámenes directos de hongos sobre piel y mucosa oral, y una biopsia de la mucosa oral (con estudio inmunohistoquímico de herpes). Desafortunadamente, después de todas estas pruebas, el diagnóstico todavía no estaba claro.

Durante las pruebas realizadas en el CAPE, se observaron puntos rojos en la piel del torso y abdomen (Figura 1-F). Las manos exhibían puntos rojos intensos con descamación central (Figura 1-E). Había presente un nódulo linfático móvil, indoloro, blando a la palpación de 1 cm de diámetro. Había descamación en la porción húmeda de los labios (Figura 1-A). La mucosa oral presentaba varias úlceras poco profundas, de contorno irregular a pesar de tener límites definidos y forma variable, a veces cubiertas por una membrana blanca resistente. Las úlceras estaban presentes en la mucosa yugal, paladar, encías, lengua y mucosa labial (Figura 1-B, C y D).

Se realizó una biopsia de una lesión ulcerada en mucosa yugal: las hipótesis clínicas eran eritema multiforme y sífilis secundaria. El material fue fijado en formaldehído y enviado al Labo-

ratorio Quirúrgico de Patología Oral del Departamento de la Facultad de Odontología de la Universidad de Sao Paulo.

El examen histopatológico reveló un epitelio ulcerado con una lámina propia subyacente que mostraba un incremento del número de canales vasculares y una intensa reacción inflamatoria crónica perivascular. El diagnóstico histopatológico fue de proceso inflamatorio inespecífico.

Los tests VDRL y FTA-abs fueron repetidos al paciente. El resultado del test VDRL fue de 1/128, y el test FTA-abs fue positivo. Como consecuencia de las características clínicas y de laboratorio, el diagnóstico final fue de sífilis secundaria. El tratamiento propuesto fue de 3 dosis de penicilina G(2,400,000) una vez a la semana.

Seis días después de empezar el tratamiento, las lesiones orales desaparecieron completamente, sólo las lesiones en piel permanecieron. El paciente volvió 20 días después (había recibido ya dos dosis de penicilina) y, aunque menos intensas, las lesiones en piel persistían. Un año después de empezar el tratamiento las lesiones en piel desaparecieron, aunque el paciente todavía tenía un título VDRL positivo de 1/64.

El recuento de CD-4 del paciente era de 329 céls/mm<sup>3</sup> y mostró un incremento gradual hasta 600 céls/mm<sup>3</sup> después de 6 meses. La carga viral era de 2.900 copias/ml (log 3.46) antes de que las lesiones sifilíticas apareciera, aumentando hasta 21,000 copias/ml (log 4.32) cuando aparecieron las primeras lesiones orales y en piel, alcanzando las 37,000 copias/ml (log 4.56) dos meses más tarde.

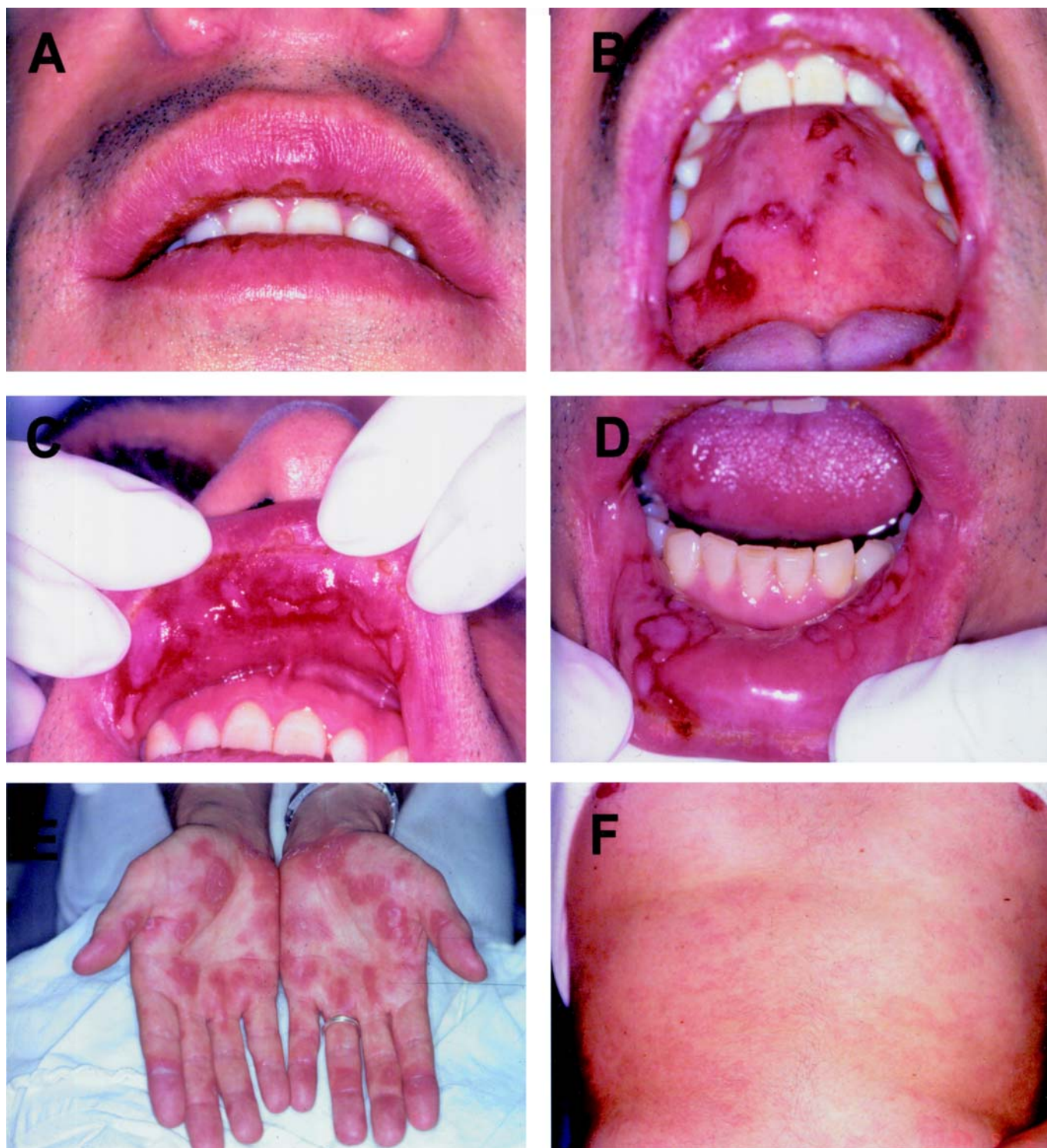
Hoy, el paciente está clínicamente estabilizado con recuento de CD4 464 céls/mm<sup>3</sup>, carga viral de 14,000 copias/ml y título de VDRL de 1/16.

## DISCUSION

El diagnóstico final de cualquier estadio de la sífilis está basado en los datos clínicos y de la historia, complementados con las pruebas de laboratorio.

En la sífilis secundaria, las características clínicas de las lesiones y la anámnesis del paciente pueden llevar al profesional a proponer otras hipótesis diagnósticas. Los principales diagnósticos diferenciales incluyen úlcera aftosa, candidiasis, liquen plano, lupus eritematoso, eritema multiforme, eritroleucoplasia y carcinoma de células escamosas. En los pacientes VIH positivos, las enfermedades autoinmunes y las reacciones de hipersensibilidad a fármacos deben ser contempladas cuando aparecen lesiones orales asociadas a lesiones en piel. Estas enfermedades y respuestas, particularmente las reacciones a fármacos, parecen ser más comunes que los casos de sífilis secundaria(17-20).

En el caso presente, la anámnesis sugería que dos factores diferentes podían haber estado envueltos en la etiología del eritema multiforme: la infección herpética y el cambio de los fármacos antiretrovirales. EL VDRL negativo en el momento de la aparición de las lesiones favoreció la hipótesis del eritema multiforme. Es importante enfatizar ciertas características de las pruebas de laboratorio de la sífilis. Normalmente las secciones histológicas coloreadas con hematoxilina-eosina son suficientes para diagnosticar la sífilis primaria. Sin embargo, los aspectos microscópicos inespecíficos de la sífilis secundaria enfatizan la necesidad de



**Fig. 1.** Lesiones de sífilis secundaria en paciente varón VIH positivo.

A- Descamaciones en la porción húmeda de los labios; B- úlceras poco profundas; rasas en el paladar; C- placas mucosas en el labio superior; D- parches mucosos en el labio inferior; E- lesiones en piel: manchas rojas intensas con descamación central en las manos; F- lesiones en piel: ligeras manchas rojas en el torso y abdomen.

*Secondary syphilis lesions in an HIV positive male patient.*

*A – Scurfs in the moist portion of the lips; B – shallow ulcers on the palate; C – mucous patches on the upper lip; D – mucous patches on the lower lip; E – skin lesions: intense red spots with central desquamations on the hands; F – skin lesions: light red spots on the torso and abdomen.*

exámenes complementarios. El examen de campo oscuro está recomendado para diagnosticar casos de lesiones por sífilis en piel (mayoritariamente sífilis secundaria), y su técnica no debería ser usada en tejidos orales. El elevado número de otras espiroquetas presentes en la mucosa oral y la dificultad para diferenciarlas del *T. pallidum* hacen que esta técnica no sea apropiada para el diagnóstico en esta localización (21).

Las reacciones no treponémicas a la sífilis son útiles para identificar una infección actual, gradualmente decreciendo sus títulos hasta la cura del paciente. Las reacciones treponémicas son positivas para el resto de la vida del paciente, un hecho que restringe su habilidad para identificar infecciones previas: la reacción no es adecuada para diagnosticar una infección actual, incluso aunque el VDRL fuera negativo. Algunos autores explican este hecho en pacientes VIH positivos avalando la hipótesis de la deficiencia de los anticuerpos circulantes. Una explicación alternativa es el fenómeno Prozone, en el cual la cantidad de anticuerpos producidos es tan alta que las diluciones usadas en los tests treponémicos son insuficientes para el diagnóstico. Esta hipótesis fue más aceptada en este caso desde que los títulos del segundo test VDRL fueron superiores a 1/128(22).

Las variaciones vistas en los niveles plasmáticos de de CD4 y en la carga viral de VIH sugiere que las infecciones oportunistas pueden alterar hacia peor el curso de la infección por VIH. El tratamiento de la sífilis debe ser seguido con tests no treponémicos. Después de cada administración de penicilina G, los títulos de anticuerpos deben ser más bajos, hasta que no puedan ser identificados. Esto ocurre normalmente pasado un año del inicio del tratamiento. El paciente VIH seropositivo puede tener una gran dificultad para evolucionar favorablemente con el tratamiento, y puede ser necesario un mayor número de dosis para la cura. Estos pacientes requieren que se continúe la observación y los tests periódicos debido a que la inmunosupresión puede reactivar la sífilis, incluso después el tratamiento.

---

## ENGLISH

---

# Secondary syphilis in an HIV positive patient

ORTEGA K, REZENDE NPM, WATANUKI F, ARAUJO N, MAGALHAES MHCG. SECONDARY SYPHILIS IN AN HIV POSITIVE PATIENT. MED ORAL 2004;9:33-8.

## SUMMARY

The incidence of oral manifestations of HIV infection is changing markedly. Oral afflictions previously uncommon in HIV condition are now emerging in this scenario and may be underestimated.

Clinical characteristics of some oral diseases could change in the presence of HIV/AIDS infection and health care professionals must be made aware of such changes.

Oral lesions of secondary syphilis are rare, however they can occur and the dentist should be able to diagnose them. In some cases the anamnesis and the clinical features of the lesions are not enough to diagnose this disease. Histological features and an acute knowledge on laboratory exams, as well as its applicability and limitations are necessary to diagnose it.

The present report describes a case of secondary syphilis in an HIV positive patient. The patient showed red spots in the torso's skin and abdomen. The spots were also present on the hands but the color was darker. The oral mucosa had several ulcers, with variable shapes, sometimes recovered by a white and resistant membrane. They were present in the buccal mucosa, palate, gingiva, tongue and labial mucosa. Those clinical manifestations appeared 6 months earlier. Exams were performed (VDRL, FTA-abs, direct fungal exams in the skin and oral mucosa and a biopsy in the oral mucosa) but the diagnose remained unclear.

Clinical and laboratory features disagreed and postponed the final diagnosis and the treatment for more than 6 months.

**Key words :** *Syphilis, HIV, AIDS, secondary syphilis, oral syphilis.*

## INTRODUCTION

For centuries humanity has been afflicted by syphilis, an infectious disease whose incidence has varied considerably over the last century in the global population (1,2). The incidence of syphilis has been reduced by the use of antibiotics, and the numbers of deaths and hospitalized patients with sequels of the infection have declined (3,4).

Many countries have implemented programs to eliminate syphilis, and have developed epidemiological surveillance systems to monitor the efficiency of such programs. For example, today, the United States has the lowest rate of syphilis notification since 1941, when notification started (2). Unlike the United States, other countries have encountered difficulty in syphilis management and control. In Brazil, sexually transmitted diseases are a public health problem recognized by the Ministry of Health. Despite the fact that the incidence of these diseases is increasing in an alarming manner, notification (with the exception of AIDS and congenital syphilis) is not mandatory. Even congenital syphilis, for which an elimination program was implemented only in 1993, has a very high rate of non-notified cases (4).

The prognosis of patients infected by *Treponema Pallidum* is directly related to an early diagnosis and efficacy of treatment. Dentists play a very important role in the diagnosis of acquired syphilis whether primary or secondary, and in the identification and management of manifestations of congenital syphilis (5,6). When the global HIV/AIDS epidemics began, an increase in diagnosed syphilis cases was reported, and difficulty encountered by professionals to diagnose and treat this disease became more evident (7-14). Oral syphilis lesions are

uncommon and may be confused with other pathologies that affect HIV patients more frequently (15). There are few reports in the literature, and difficulty in interpreting laboratory tests in patients with an altered immune system response may also be responsible for a late diagnosis, as well as for some undiagnosed cases (16).

The aim of this report is describe a case of secondary syphilis in an HIV positive man whose clinical and laboratory findings disagreed, leading to postponement of the final diagnosis and appropriate treatment for more than 6 months.

## CASE REPORT

A 35 year-old, white male was referred by his doctor to the Special Care Dentistry Center of the School of Dentistry at the University of São Paulo (CAPE-FOUSP) in order to diagnose several oral lesions.

During the anamnesis, the patient reported being HIV seropositive since 1990. He related an episode of syphilis and gonorrhea 17 years previously and recently he suffered hepatitis, anemia and four episodes of pneumonia. Antiretroviral therapy was begun in 1992 with monotherapy (AZT) and was substituted in 1997 by two nucleoside reverse transcriptase inhibitors and a protease inhibitor, drugs that he is currently using. The patient noted that painful, vesicular and ulcerated lesions appeared in his mouth six months ago, three weeks after an important labial herpes episode. The lesions have persisted since then. Palm-plantar lesions, red spots on the torso, and genital lesions have followed the oral lesions. The patient reported that he had been treated by his physician for 6 months with thalidomide, acyclovir and topical and systemic corticoids, but no favourable change in his clinical features was noted. A blood cell count, VDRL, FTA-abs, blood culture for mycobacterium, direct fungal exams on the skin and oral mucosa, and a biopsy of the oral mucosa (with an immunohistochemical study for herpes) were performed. Unfortunately, after all these examinations, the diagnosis was still unclear.

During the exams performed at CAPE, light red spots on the skin of the torso and abdomen were observed (Figure 1-F). The hands exhibited intense red spots with central desquamations (Figure 1-E). A palpable soft, painless and mobile lymphnode of 1 cm in diameter was present in the cervical region. Scurf was noted in the moist portion of the lips (Figure 1-A). The oral mucosa presented several shallow ulcers, of irregulars contour although of definite limits and variable shape, sometimes covered by a white resistant membrane. The ulcers were present in the buccal mucosa, palate, gingiva, tongue and labial mucosa (Figure 1-B, C and D).

A biopsy was performed on an ulcerated lesion in the buccal mucosa: the clinical hypotheses were erythema multiforme and secondary syphilis. The material was fixed in formaldehyde and sent to the Surgical Pathology Laboratory of the Oral Pathology Department in the Dentistry School at the University of São Paulo. The histopathological exam revealed an ulcerated epithelium with an underlying lamina propria exhibiting an increased number of vascular channels and an intense, chronic, inflammatory, perivascular reaction. The histopathological diagnosis was of an unspecific inflammatory process.

The VRL and FTA-abs tests were repeated in the patient. The result of the VDRL test was 1/128, and the FTA-abs test was positive. As a consequence of the clinical and laboratory features, a final diagnosis of secondary syphilis was made. The treatment proposed was 3 doses of penicillin G (2,400,000) once a week.

Six days after beginning treatment, the oral lesions disappeared completely, only the skin lesions remaining. The patient returned 20 days later (he had already received two doses of penicillin G) and, although less intense, the skin lesions persisted. One year after beginning treatment, the skin lesions disappeared, although the patient still had a positive VDRL titer of 1/64.

The patient's CD4 count was 329 cells/mm<sup>3</sup> at the beginning of treatment and showed a gradual increase to 600 cells/mm<sup>3</sup> after 6 months. The viral load was 2,900 copies/ml (log 3.46) before the syphilis lesions appeared, increasing to 21,000 copies/ml (log 4.32) when the first oral and skin lesions appeared, reaching 37,000 copies/ml (log 4.56) two months later.

Today the patient is clinically stabilized with CD4 counts 464 cells/mm<sup>3</sup>, a viral load of 14,000 copies/ml and a VDRL titer of 1/16.

## DISCUSSION

The final diagnosis of any stage of syphilis is based on historical and clinical data supported by laboratory tests.

In secondary syphilis, the clinical features of the lesions and the patient's anamnesis can lead the professional to propose other diagnostic hypotheses. The main differential diagnoses include aphthous ulcer, candidiasis, lichen planus, lupus erythematosus, erythema multiforme, erythroleukoplakia, and squamous cell carcinoma. In the HIV positive patient, autoimmune diseases and hypersensitivity reactions to drugs must be contemplated when oral lesions appear associated with skin lesions. These diseases and responses, particularly drug reactions, seem to be more common than secondary syphilis cases (17-20).

In the present case, the anamnesis suggested that two different factors may have been involved in the etiology of erythema multiforme: the herpetic infection and the change of antiretroviral drugs. The negative VDRL at the time of appearance of the lesions favoured the hypothesis of erythema multiforme.

It is important to emphasize certain characteristics of the laboratory exams for syphilis. Usually histological sections stained with hematoxylin-eosin are sufficient to diagnose primary syphilis. However, the non-specific, microscopic aspects of secondary syphilis emphasize the need for complementary exams. Darkfield examination is recommended to diagnose cases of skin syphilis lesions (mostly secondary syphilis), and this technique therefore should not be used on oral tissues. The large number of other spirochetes present in the oral mucosa and the difficulty in differentiating them from *T. pallidum* make this technique unsuitable for diagnosis in this location (21).

Nontreponemal reactions to syphilis are useful to identify a current infection, gradually decreasing their titers until cure of

the patient. Treponemal reactions are positive for the patient's life, a fact which restricts its ability to make an indelication of previous infections: the reaction is not adequate to diagnose a current infection, even though the patient's first VDRL serological test may be negative. Some authors explain this fact in HIV positive patients by raising the hypothesis of circulating antibodies deficiency. An alternative explanation is the Prozone phenomenon, in which the quantity of antibodies produced is so high that the dilutions used in the nontreponemal tests are insufficient for diagnose. This hypothesis was more likely in the present case since the patient's second VDRL test titer was higher than 1/128 (22).

The variations seen in the plasma CD4 levels and in the HIV viral load suggest that opportunistic infections can disadvantageously alter the course of HIV infection.

Syphilis treatment must be followed by nontreponemal tests. After each administration of penicillin G, antibody titers must become lower, until they cannot be identified. This usually occurs within one year of beginning treatment. The HIV seropositive patient may exhibit greater difficulty in reacting favorably to treatment, and a greater number of doses may be necessary until cure. These patients require continued observation and periodic testing since immunodepression may reactive the syphilis, even after treatment.

## BIBLIOGRAFIA/REFERENCES

- Kolman CJ, Centurion-Lara A, Lukehart SA, Owsley DW, Tuross N. Identification of *Treponema pallidum* subspecies *pallidum* in a 200-year-old skeletal specimen. *J Infect Dis* 1999;180:2060-3.
- CDC. Primary and secondary syphilis - United States, 1999. *MMWR Morb Mortal Wkly Rep* 2001;50:113-7.
- Alam F, Argiriadou AS, Hodgson TA, Kumar N, Porter SR. Primary syphilis remains a cause of oral ulceration. *Br Dent J* 2000;189:352-4.
- Miranda AE, Alves MC, Neto RL, Areal KR, Gerbase AC. Seroprevalence of HIV, hepatitis B virus, and syphilis in women at their first visit to public antenatal clinics in Vitoria, Brazil. *Sex Transm Dis* 2001;28:710-3.
- Mani NJ. Secondary syphilis initially diagnosed from oral lesions. *Oral Surg* 1984;58:47-50.
- Ramirez-Amador V, Madero JGS, Pedraza LE, de la Rosa Garcia ER, Guevara MG. Oral secondary syphilis in a patient with human immunodeficiency virus infection. *Oral Surg Oral Med Oral Pathol Oral Radiol Endod* 1996;81:652-4.
- Kumar B, Gupta S, Muralidhar S. Mucocutaneous manifestations of secondary syphilis in north Indian patients: a changing scenario?. *J Dermatol* 2001;28:137-44.
- Rodrigues-Dias E, Moran-Estefania M, Lopez-Avila A, Piris JB, Fernandez-Blasco G, Garcia JI. Clinical expression of secondary syphilis in a patient with HIV infection. *J Dermatol* 1994;21:111-6.
- Glover RA, Piaquadio DJ, Kern S, Cockerell CJ. An unusual presentation of secondary syphilis in a patient with human immunodeficiency virus infection. *Arch Dermatol* 1992;128:530-4.
- Liotta EA, Turiansky GW, Berberian BJ, Sulica VI, Tomaszewski MM. Unusual presentation of secondary syphilis in 2 HIV-1 positive patients. *CUTIS* 2000;66:383-6, 389.
- Tramont EC. Syphilis in the AIDS era. *N Engl J Med* 1987;316:1600-1.
- Bordon J, Martinez-Vazquez C, de la Fuente-Aguado J, Sopena B, Ocampo-Hermida A, Nunez-Torron J. Response to standard syphilis treatment in patients infected with the human immunodeficiency virus. *Eur J Clin Microbiol Infect Dis* 1999;18:729-32.
- Tikjob G, Russel M, Petersen CS, Gerstoft J, Kobayasi T. Seronegative secondary syphilis in a patient with AIDS: Identification of *Treponema pallidum* in biopsy specimen. *J Am Acad Dermatol* 1991;24:506-8.
- Czelusta A, Yen-Moore A, Van Der Sstraten M, Carrasco D, Tying SK. An overview of sexually transmitted diseases. Part III. Sexually transmitted diseases in HIV-infected patients. *J Am Acad Dermatol* 2000;43:409-32.
- Fonseca E, Garcia-Silva J, del Pozo J, Yebra MT, Cuevas J, Contreras F. Syphilis in an HIV infected patient misdiagnosed as leprosy. *J Cutan Pathol* 1999;26:51-4.
- Birnbaum NR, Goldschmidt RH, Buffett WO. Resolving the common clinical dilemmas of syphilis. *Am Fam Physician* 1999;59:2233-40, 2245-6.
- Ficarra G, Flaitz CM, Gaglioti D, Piluso S, Milo D, Adler-Storhtz K. White lichenoid lesions of the buccal mucosa in patients with HIV infection. *Oral Surg Oral Med Oral Pathol* 1993;76:460-6.
- Garat H, el Sayed F, Obadia M, Bazex J. Erythema multiforme caused by saquinavir. *Ann Dermatol Venerol* 1998;125:42-3.
- Wardropper AG, Ong EL. Erythema multiforme secondary to dideoxycytidine (ddC). *Int J STD AIDS* 1995;6:450.
- Palacios-Munoz R, Santos-Gonzalez J, Bosch-Garcia R, Marquez-Solero M. Exanthema in a patient infected with the human immunodeficiency virus after starting antiretroviral treatment. *Rev Clin Esp* 2000;200:635-6.
- Clyne B, Jerrard DA. Syphilis testing. *J Emerg Med* 2000;18:361-7.
- Jurado RL, Campbell J, Martin PD. Prozone phenomenon in secondary syphilis. Has its time arrived? *Arch Intern Med* 1993;153:2496-8.